 HUG Hôpitaux Universitaires Genève	Référentiel institutionnel médico-soignant	Référence : HUG_000001069
	Approbateur : BLONDON Katherine	Version n° 1.0
Protocole clinique : Céphalées aiguës brutales non traumatiques et suspicion d'hémorragie sous-arachnoïdienne (HSA) prise en charge		
Processus : Prise en charge du patient	Sous-processus : Prise en charge médico-soignante	Approuvé le 04/03/2024

1. Définition

Une céphalée aiguë brutale (« coup de tonnerre ») se définit par : 1) son mode d'apparition (vitesse) ; 2) son intensité ; et 3) son caractère (nouveau, différence avec les épisodes précédents).

2. Diagnostic différentiel

Le diagnostic différentiel des céphalées aiguës brutales comprend :

- Les **causes bénignes** (60-80% des cas). Les diagnostics principaux comprennent : les migraines, les algies vasculaires, les céphalées de tension, les céphalées post-coïtale, la sinusite.
- Les **causes graves**. Les diagnostics principaux comprennent : l'hémorragie sous-arachnoïdienne (HSA) et les autres saignements intracrâniens, la crise hypertensive, la dissection d'une artère cervicale ou cérébrale, la thrombose sinusienne, la méningite et encéphalite, l'intoxication au CO, un processus expansif.

3. Probabilité clinique

- La prévalence d'HSA se situe entre **5 et 10%** en cas de **céphalées d'apparition rapide** (≤ 1 heure), et d'intensité d'emblée maximale (8-9/10).
- La prévalence d'HSA se situe entre **10 et 15%** en cas de **céphalées d'apparition brutale** (≤ 1 minute), et d'intensité d'emblée maximale (8-9/10).



CAVE:

- La contribution diagnostique de symptômes associés (raideur de nuque, nausées, vomissements, syncope, cervicalgies, diplopie, confusion) associés à la céphalée est faible, surtout isolément ; leur absence n'exclut pas le diagnostic.
- L'amélioration des symptômes, spontanée, ou après un traitement antalgique, ne permet pas non plus d'exclure le diagnostic.
- Les facteurs favorisant l'HSA sont les suivants : cocaïne, maladie polykystique, OH, HTA, effort, âge > 40, AF.

Protocole clinique : Céphalées aiguës brutales non traumatiques et suspicion d'hémorragie sous-arachnoïdienne (HSA) prise en charge

4. Qui investiguer ?

- Tout patient avec des céphalées aiguës brutales telles que définies en page 1, nécessite des investigations à la recherche d'une HSA.
- La règle ou **score d'Ottawa** (« Ottawa SAH rule ») est une aide à la décision de prescrire ou pas une imagerie cérébrale. Cette règle de prédiction, largement validée, permet d'exclure une HSA avec une sensibilité de 100%.
- Le **score d'Ottawa** impose la réalisation d'une imagerie cérébrale en présence de céphalées aiguës brutales d'intensité maximale en moins d'une heure **et** au moins un des éléments cliniques suivants :
 1. Douleur ou raideur de nuque
 2. Age ≥ 40
 3. Perte de connaissance objectivée
 4. Survenue de la céphalée à l'effort
 5. Intensité maximale immédiate
 6. Limitation à la flexion de la nuque

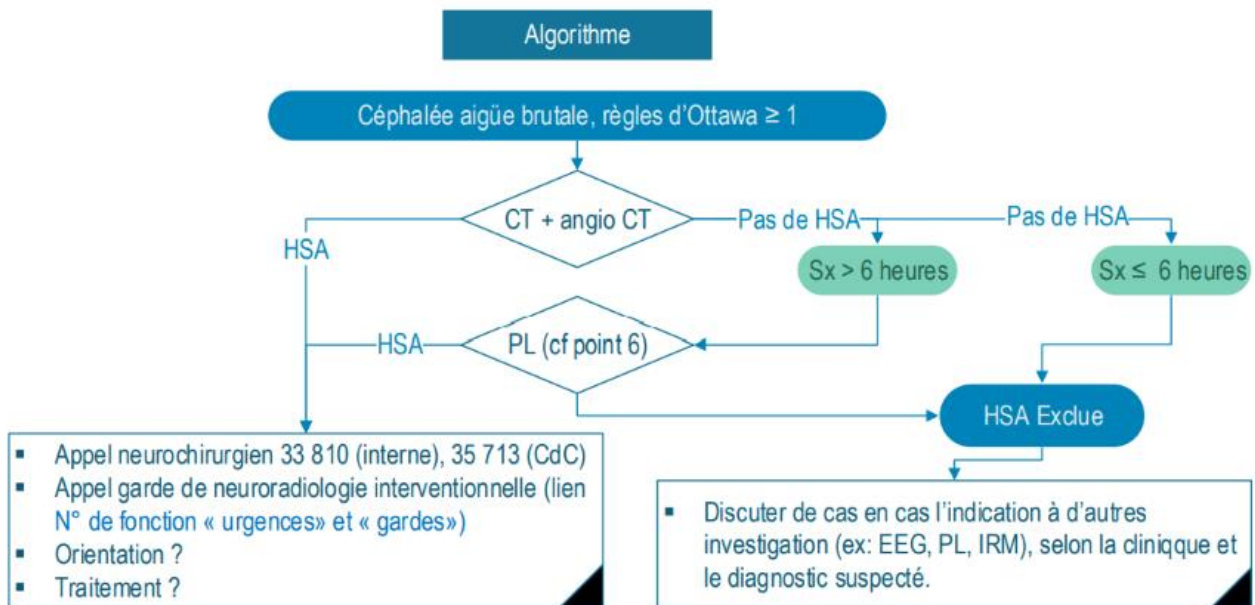


CAVE:

- Cette règle a été validée uniquement chez des patients sans déficit neurologique et avec des céphalées intenses apparues en moins d'une heure.
- Elle ne s'applique ni aux patients avec traumatisme crânien, ni à ceux avec des céphalées récurrentes (≥ 3 épisodes similaires), ni aux patients avec un shunt cérébral, une tumeur cérébrale connue ou une HSA antérieure.

5. Démarche diagnostique pour exclure une HSA

- L'imagerie diagnostique de choix est le CT cérébral natif, puis avec injection de produit de contraste (angio-CT).
- La sensibilité de cet examen est proche de 100% dans les 6 heures qui suivent le début des symptômes, mais diminue avec le temps écoulé depuis le début des céphalées.
- La spécificité de cet examen est de 100%.



Commentaires:

- 1) En cas d'anévrisme sans HSA à l'angio CT, discuter la PL avec le neurochirurgien.
- 2) CT et Angio CT doivent être relus par un neuroradiologue ou un médecin cadre de l'unité de radiologie des urgences avant de laisser rentrer le patient à domicile.

Protocole clinique : Céphalées aiguës brutales non traumatiques et suspicion d'hémorragie sous-arachnoïdienne (HSA) prise en charge

6. Comment faire et interpréter une ponction lombaire (PL) ?

Enjeux : distinguer une PL traumatique (10-15% des cas) d'une HSA

1. attendre si possible au minimum 12h après le début de la céphalée;
2. mesurer la pression initiale (diagnostic différentiel !);
3. demander une centrifugation et une mesure de la xanthochromie;
4. demander une recherche d'hématophages;
5. envoyer le LCR en culture.



7. Quel traitements mettre en route aux urgences ?

1. **A : Airways**
 - protéger les voies aériennes (intubation) si nécessaire (coma, confusion, déglutition)
 - assurer une bonne oxygénation (Saturation O₂ 92%)
2. **B : Bleeding**
 - viser une TA systolique 160 mm Hg
 - antihypertenseur de choix : labétalol i.v.
 - corriger l'AC si nécessaire (TP > 50%)
3. **C : Circulation**
 - Tête à 30°
 - Jugulaire dégagée
 - PEEP les plus basses possibles si le patient est intubé
 - Normocapnie
 - Envisager drainage ventriculaire externe avec le neurochirurgien

Protocole clinique : Céphalées aiguës brutales non traumatiques et suspicion d'hémorragie sous-arachnoïdienne (HSA) prise en charge

Personnes rédactrices

VILLAR Beatriz, chargée de mission, service des urgences

Personnes relectrices et validatrices

SARASIN François, médecin adjoint agrégé, service des urgences

BIJLENGA Philippe, médecin adjoint agrégé, service de neurochirurgie

PLATON Alexandra, médecin adjointe agrégée responsable d'unité, service de radiologie

KLEINSCHMIDT Andreas, médecin-chef de service, service de neurologie

MACHI Paolo, médecin adjoint agrégé responsable d'unité, service neuroradiologie diagnostique et interventionnelle

Référentiel médico-soignant (RMS)

Cette procédure est placée sous la responsabilité de la Direction des soins et de la Direction médicale et qualité des HUG. Elle s'adresse à tous les professionnels et professionnelles de la santé travaillant aux HUG et, à titre informatif, au public dans un souci de partage de connaissances.

Les HUG déclinent expressément toute responsabilité en cas d'utilisation inappropriée ou illicite de ce document hors des HUG.