Aspiration de corps étranger

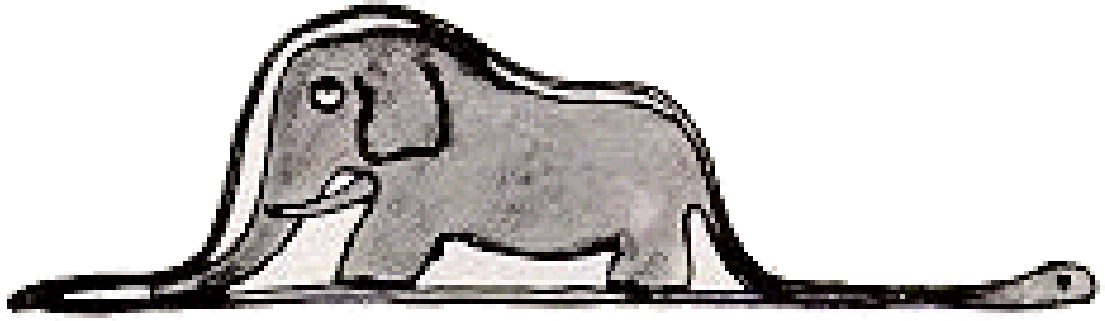

Cours d'introduction SAUP
Dr L. Lacroix 09.11.2017
(révision 13.06.23 ; K. Staudacher)

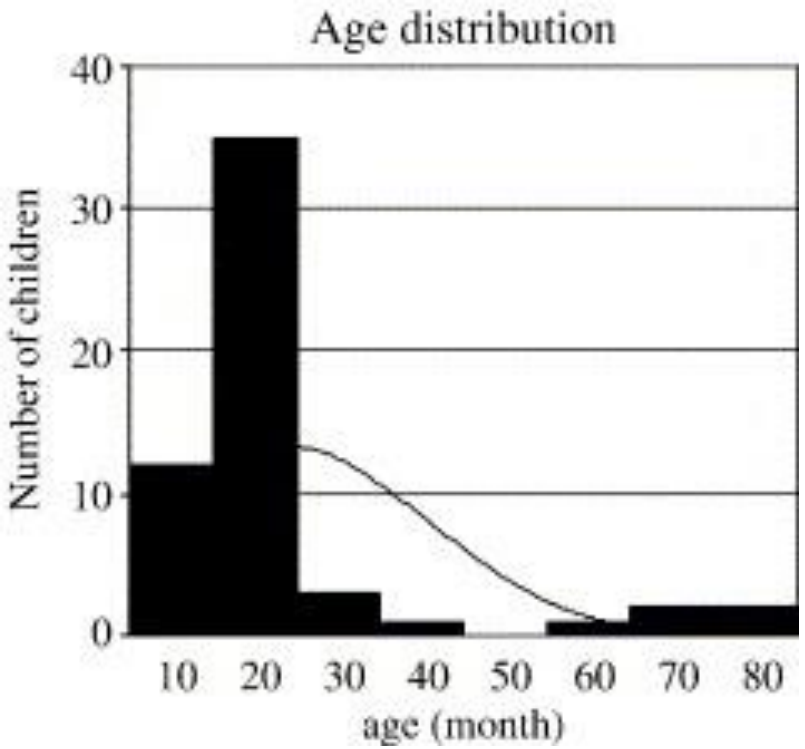

Diagnostic evaluation of foreign body aspiration in children: a prospective study
Journal of Pediatric Surgery, 40(7),1122-1127

1. Clinique

Episode de suffocation (choking)

Accès subit de toux et/ou dyspnée et/ou cyanose chez un enfant préalablement sain

Durée qq secondes à plusieurs minutes, avec parfois disparition spontanée de la symptomatologie initiale

Mode de présentation

- Dépend de:
  - Nature de l'objet
  - Forme
  - Localisation
  - Degré d'obstruction
  - Âge de l'enfant
  - Temps écoulé depuis l'épisode
  - Présence d'un témoin

Examples of inorganic foreign bodies removed from children and adults Courtesy of Charles Marquette, MD.

Examples of organic foreign bodies removed from children and adults Courtesy of Charles Marquette, MD.

total 1160 FBA aspiration in children

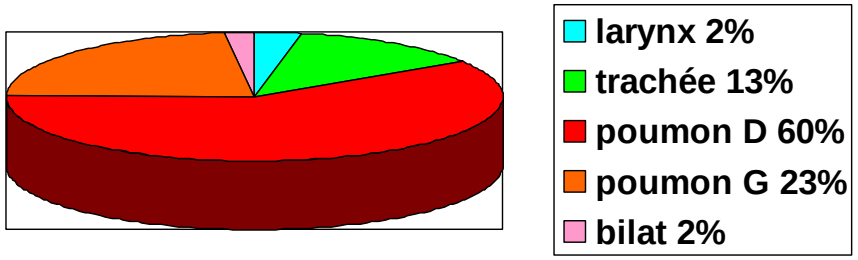

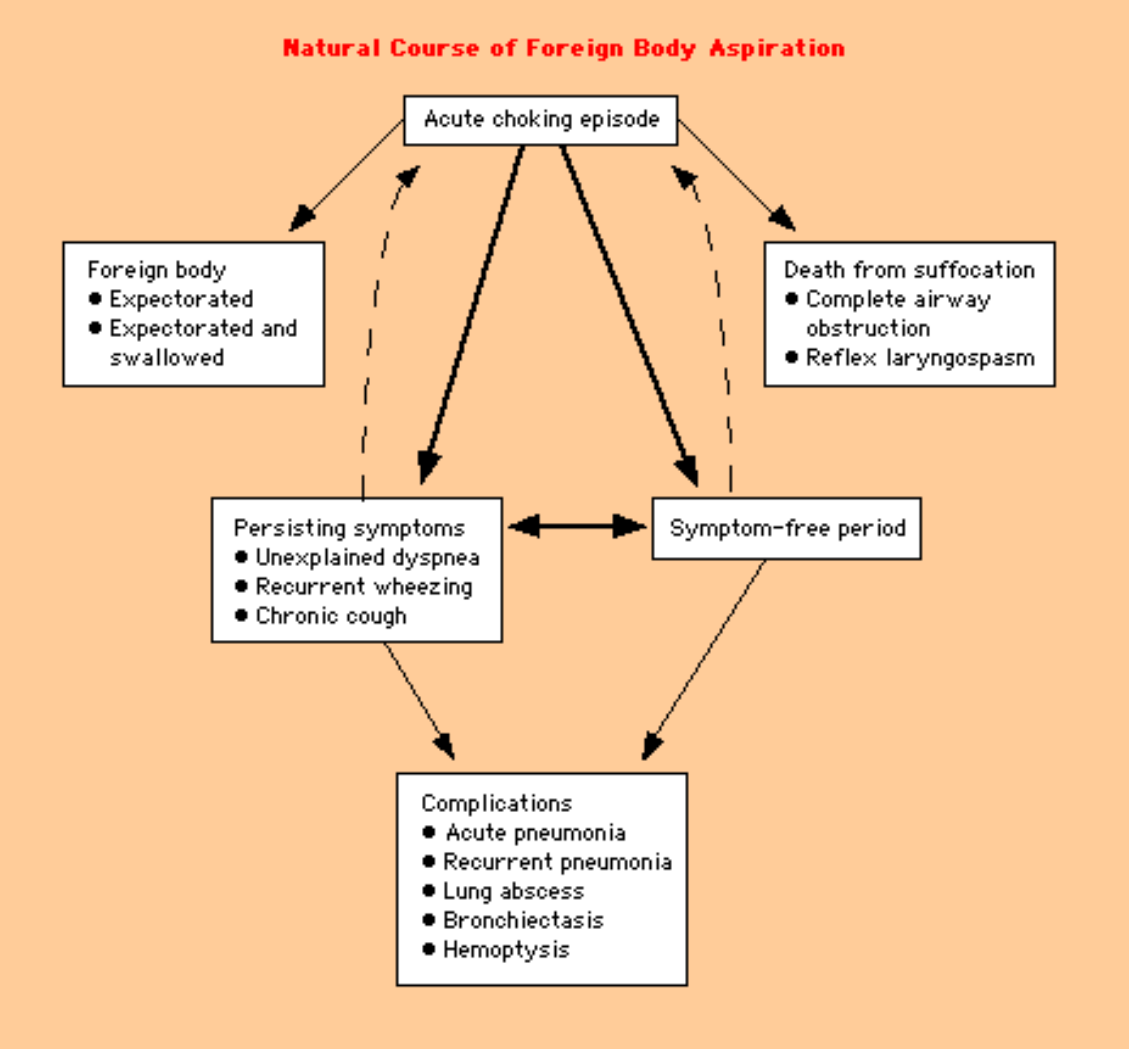
Natural Course of Foreign Body Aspiration
Acute choking episode
Foreign body
• Expectorated
• Expectorated and swallowed
Death from suffocation
• Complete airway obstruction
• Reflex laryngospasm
Persisting symptoms
• Unexplained dyspnea
• Recurrent wheezing
• Chronic cough
Symptom-free period
Complications
• Acute pneumonia
• Recurrent pneumonia
• Lung abscess
• Bronchiectasis
• Hemoptysis

2. Status

Triade classique:

- Toux
- Wheezing (parfois monophonique)
- Hypoventilation

Triade classique dans 57% cas

- SDR ± sévère
- Cyanose
- Altération de l'état de conscience
- EF

3. Diagnostic

- Anamnèse évocatrice
- Clinique parfois absente ou trompeuse
- RX thorax inspirium/expirium

  (CAVE : faux négatifs +++)

- **Bronchoscopie**

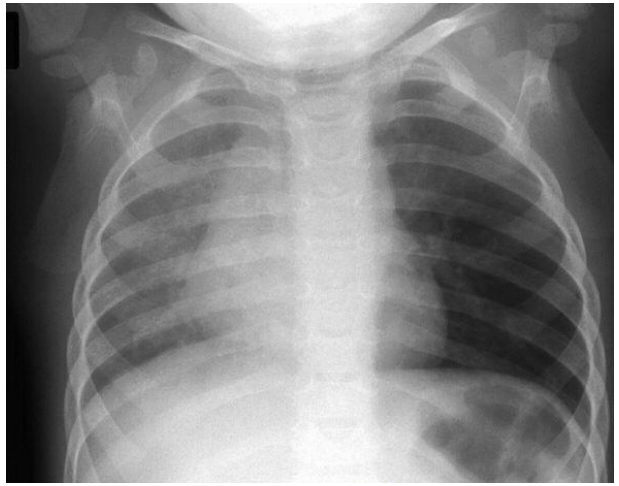

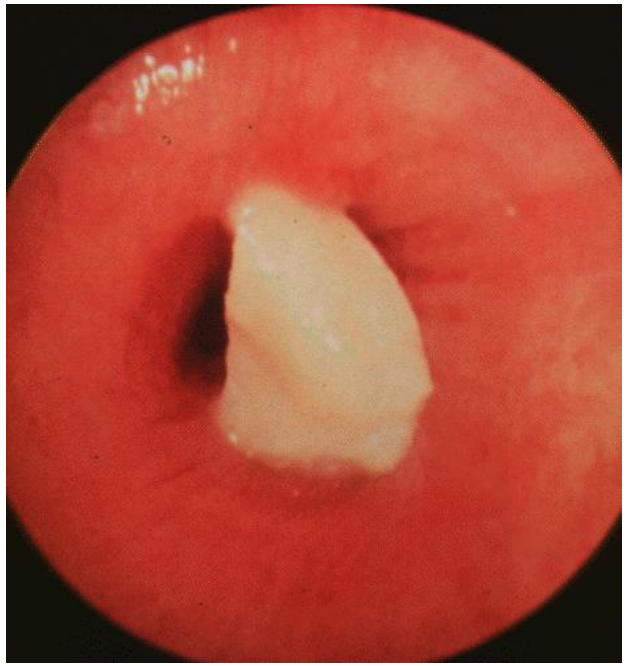

4. Manœuvres d’extraction de CE

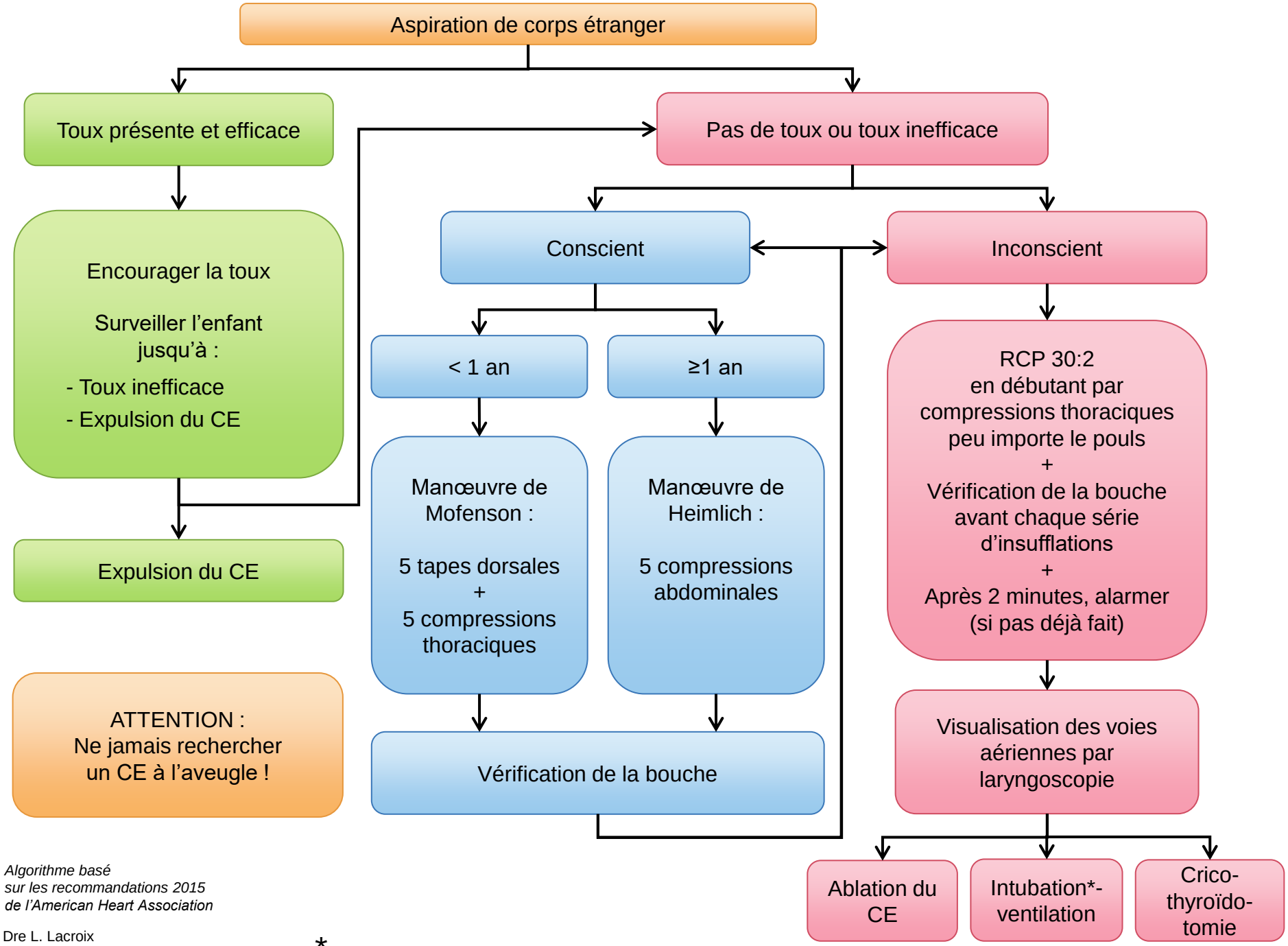

Algorithme basé sur les recommandations 2015 de l'American Heart Association

Dre L. Lacroix
K. Haddad
Oct. 2015

*En l'absence de mobilisation du CE, intuber avec mandrin en place en repoussant le CE plus loin dans l'une des 2 bronches souches

Enfant conscient < 1 an

Pas de manœuvre de Heimlich
(risque de lésions hépatiques)

1. 5 tapes dorsales

2. retourner l'enfant

3. 5 compressions thoraciques (1 /sec)

4. ouvrir a bouche et chercher le CE

Manœuvre de Mofenson

Enfant conscient > 1 an

- compressions abdominales
- manœuvre de Heimlich
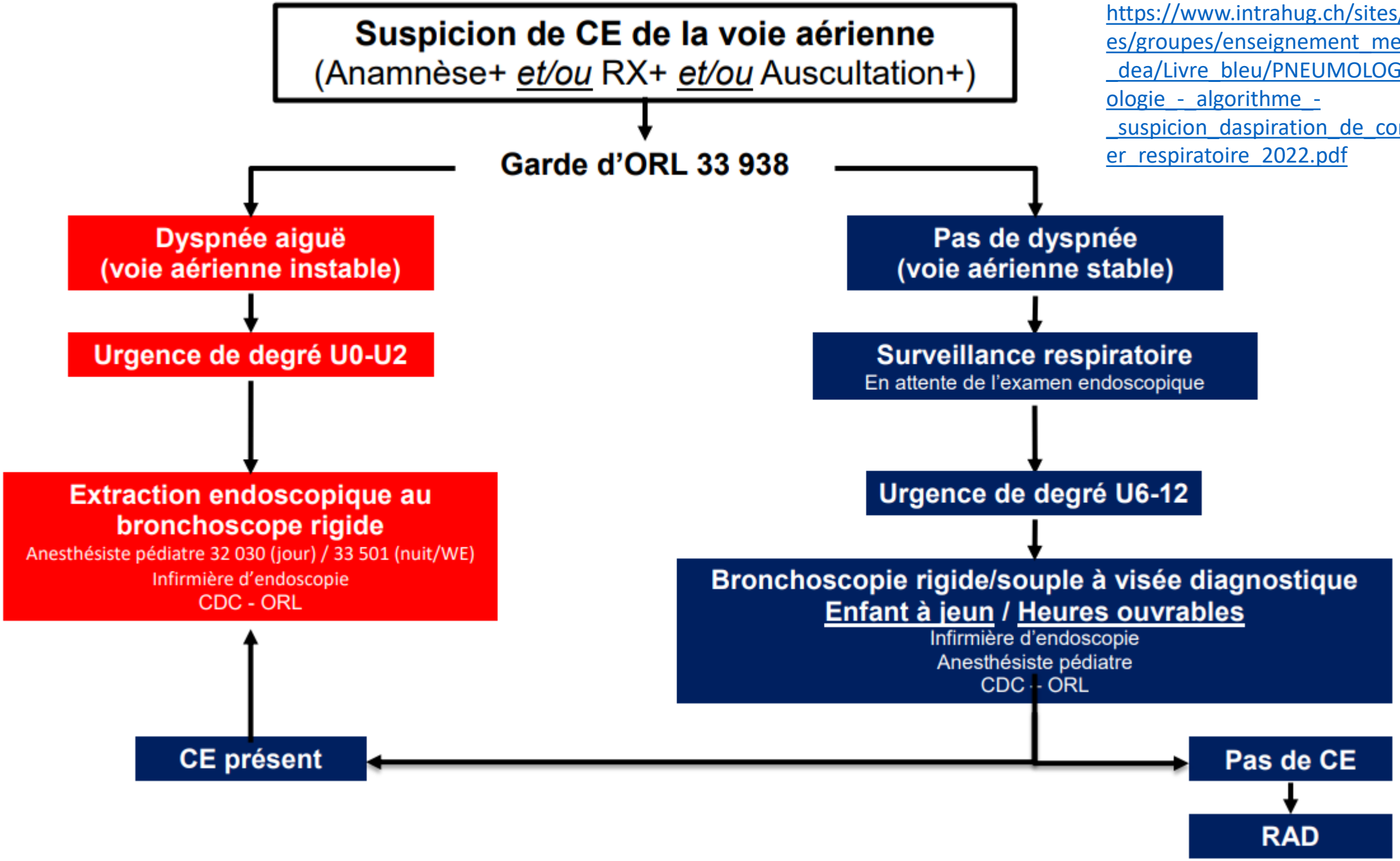
https://www.intrahug.ch/sites/default/files/groupes/enseignement_medical_-_dea/Livre_bleu/PNEUMOLOGIE/pneumologie_-_algorithme_-_suspicion_daspiration_de_corps_etranger_respiratoire_2022.pdf