Trauma des membres en pédiatrie

Sergio Manzano

HUG
Hôpitaux Universitaires de Genève

Prise en charge d'un trauma

- Toujours examiner le patient dans son ensemble (lésions associées ?).

  Vous êtes le premier et le dernier à le faire.
  Le spécialiste ne le fera pas.

Prise en charge d'un trauma

- L'anamnèse est importante !

  Bien décrire l'épisode car la cinétique est essentielle dans la genèse des lésions

Examen d'un membre traumatisé

- Observation:
  - Œdème
  - Hématome
  - Déformation
  - SANG
- Palpation:
  - Localiser douleur max
- Mobilisation (si possible)
- Evaluer vascularisation périphérique
- Evaluer status neuro distal

Examen neurologique MS

- N. cubital
- N. médian
- N. radial

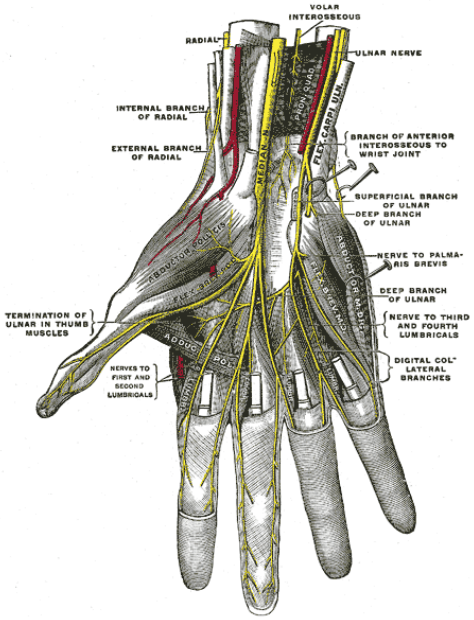

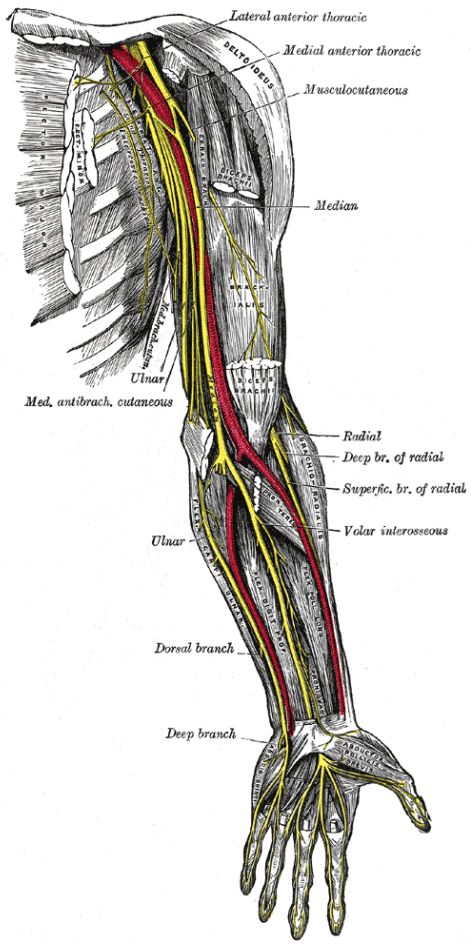

N. cubital (ulnaire)

- Sensitif:

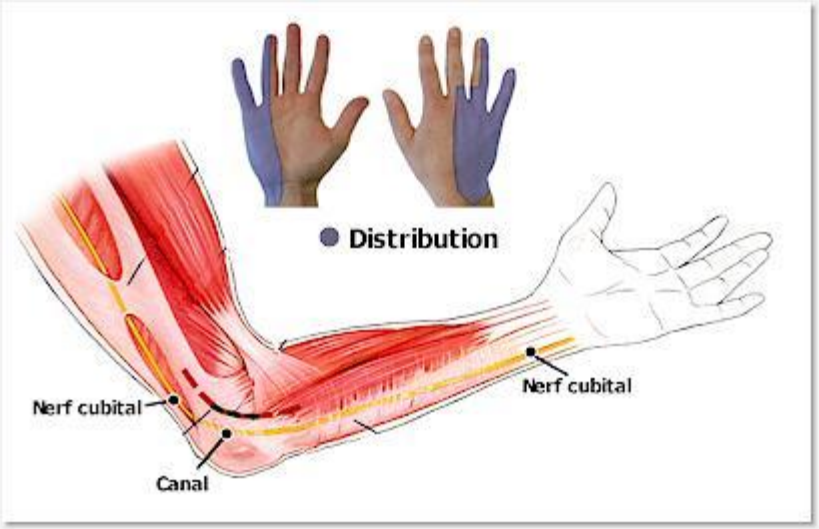

- Moteur:
  - Mm interosseux
  - M abducteur D5
  - M adducteur pouce

➔ Feuille papier, Ecartement doigts

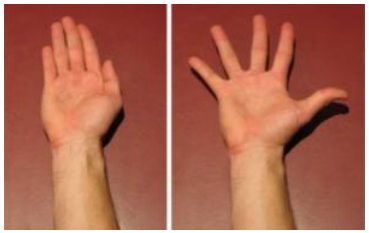

N. médian

- Sensitif:

- Moteur:
  - M long fléchisseur pouce
  - M fléchisseur profond des doigts (index)
  - M court abducteur pouce

  - ➔ Opposition pouce-index (phalange distale)
  - ➔ Opposition pouce-D5 (abduction pouce)

N. radial

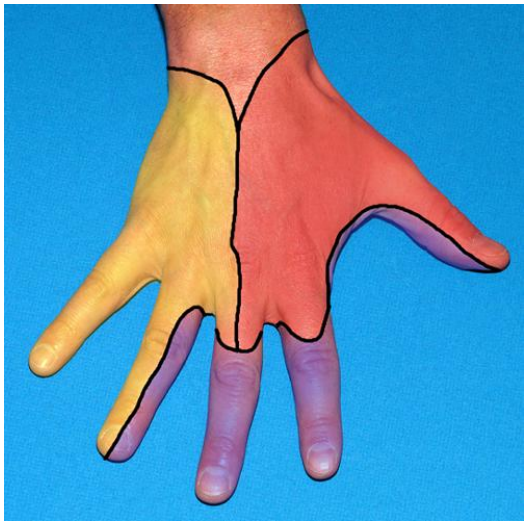

- Sensitif:

- Moteur
  - Mm long et court extenseurs radiaux carpe
  - M extenseur commun des doigts

  ➔ Extension doigts + extension poignet (coude fléchi et main en pronation)

Interprétation radiologique d'une fracture

Description fracture

- Ouverte / Fermée (clinique !)
- Type
- Localisation
- Déplacement

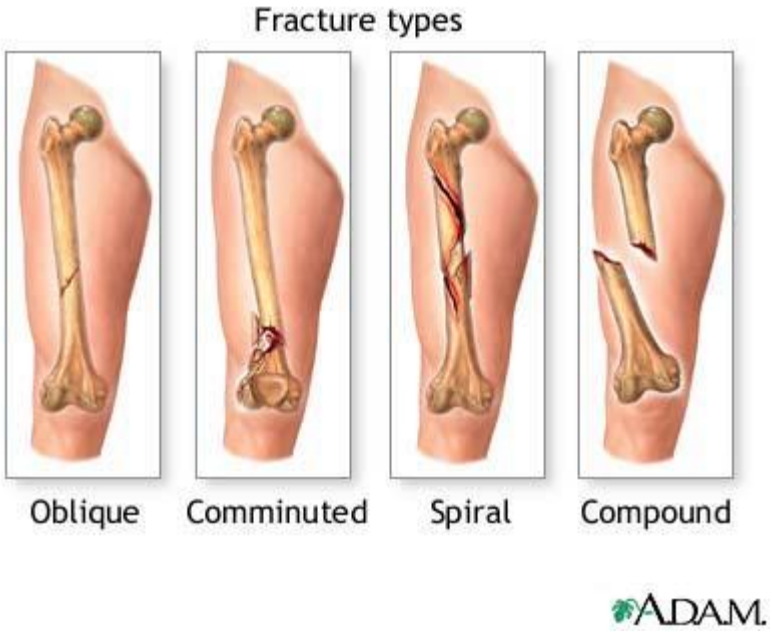

Description fracture

- Type:
  - Simple
  - Spiralée
  - Comminutive
  - En bois vert
  - En motte de beurre

G

G

Description fracture

- Localisation:
  - Diaphysaire (prox/dist)
  - Métaphysaire
  - Physaire (Salter-Harris)
  - Epiphysaire

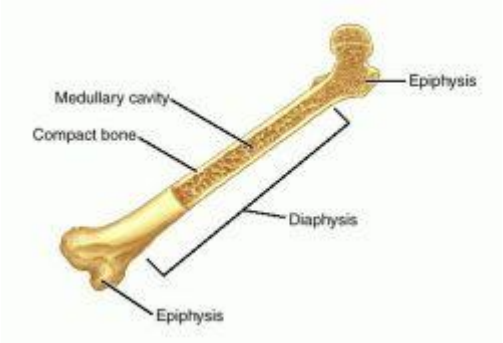

Description fracture

- Salter-Harris

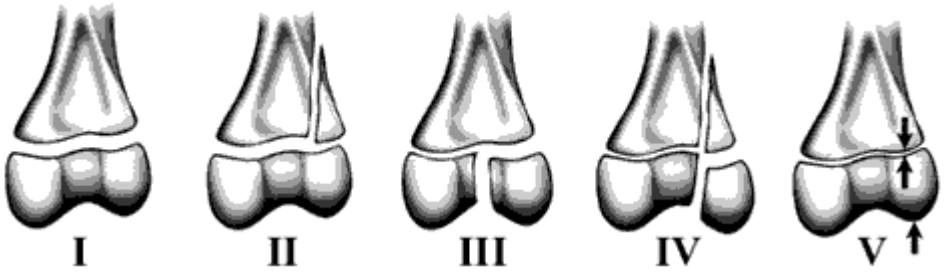

Description fracture

- Déplacement
  - Distal sur prox
  - Main: radial/cubital
  - Bascule/Déviation : angle
  - Translation (% congruence)
  - Chevauchement

URGENCE

- Absence de pouls → Réduction
- Fracture ouverte → Compresse Bétadinée, champ stérile, VVP, Céfuroxime iv
- Syndrome des loges: douleur ++, périph. mal perf.
- Atteinte neurologique

⇨ Appel ortho immédiat

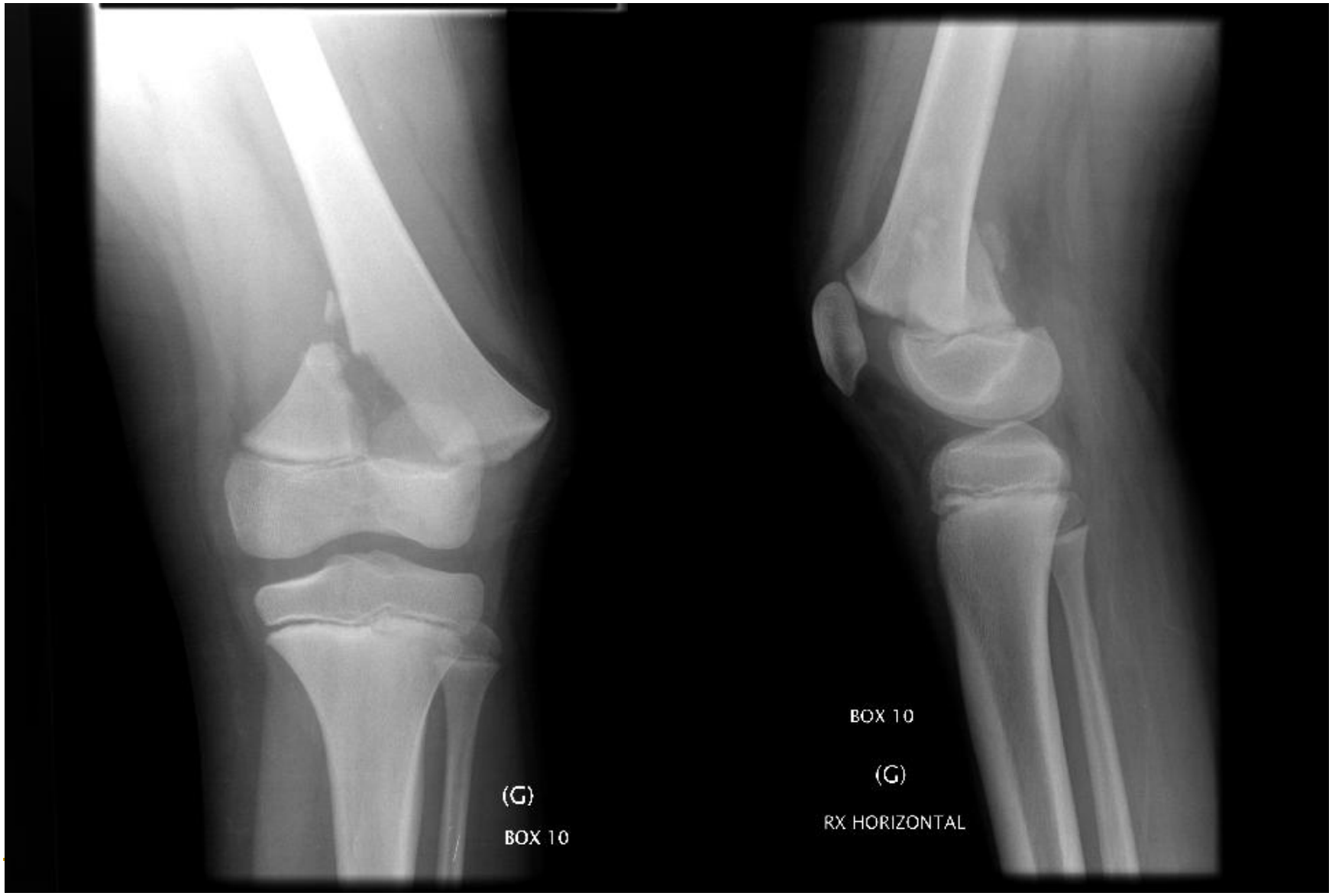
(G)
BOX 10
BOX 10
(G)
RX HORIZONTAL

(D)

(D)

Trauma du coude

Rx coude

- Fréquent
- Difficile (anatomie varie âge)
- Fonction coude importante
- Atteinte neurovasculaire non rare

Anatomie

Anatomie

- Beaucoup de cartilage

Anatomie

3
1
4
2
5

Interprétation Rx

1. Signe du sablier
2. Fat pad antérieur
3. Fat pad postérieur
4. Ligne humérale antérieure
5. Ligne capitello-radiale
6. Centres ossification
7. Tête radiale
8. Humérus distal
9. Cubitus-olécrane

1) Signe du sablier

1) Fat pad antérieur

Petit = normal

1) Fat pad antérieur

Signe de la voile

=

anormal

2) Fat pad postérieur

2) Fat pad postérieur

- Jamais normal
- Suggère un épanchement (une hémarthrose si traumatisme)
- Fracture présente >90%

2) Fat pad postérieur

- Fat pad post absent si # olécrane ou # col radial extra-articulaire ou rupture capsule articulaire
- Parfois présent normalement avec coude en extension

G

Si fat pad anté pathologique ou post

- Fracture (supra-condylienne) jusqu'à preuve du contraire
- Attelle BAB

3) Ligne humérale anté

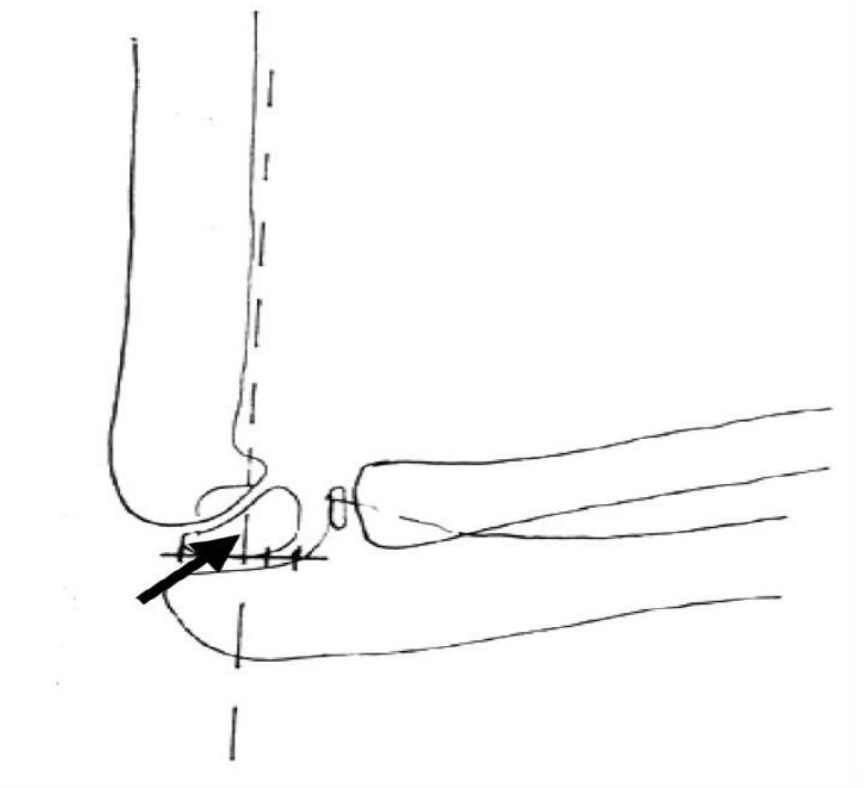

Ligne humérale anté:

centre du capitellum

3) Ligne humérale anté

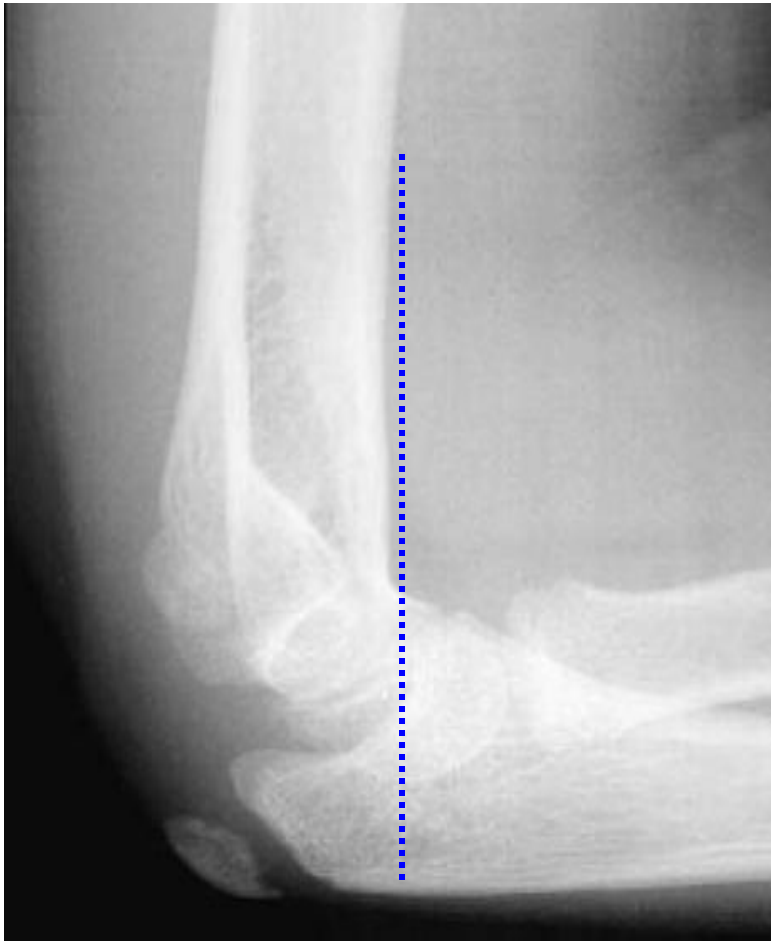

3) Ligne humérale anté

4) Ligne capitello-radiale

4) Ligne capitello-radiale

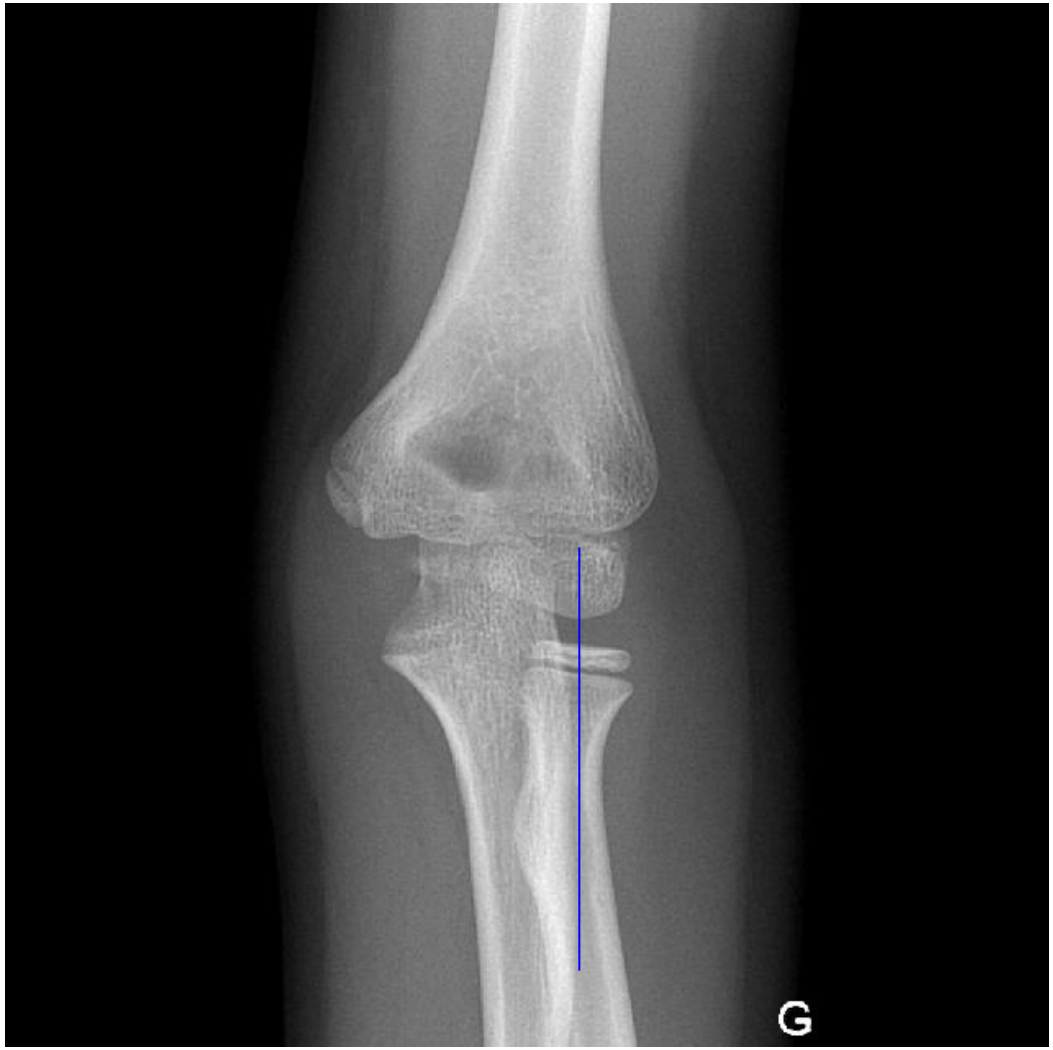

4) Ligne capitello-radiale

Centres d'ossification CRITOE

- C apitellum
- R adial head
- I nternal epicondyle
- T rochlea
- O lecranium
- E xternal epicondyle

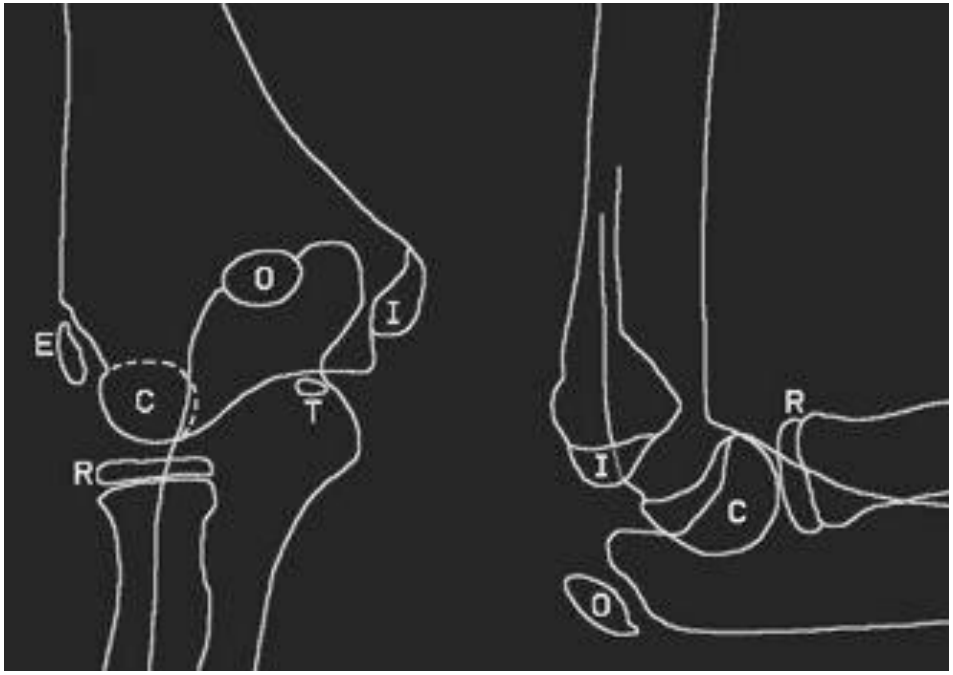

Centres d'ossification CRITOE

- C apitellum
- R adial head
- I nternal epicondyle
- T rochlea
- O lecranium
- E xternal epicondyle

Centres d'ossification CRITOE

- C apitellum
- R adial head
- I nternal epicondyle
- T rochlea
- O lecranium
- E xternal epicondyle

- 1 an
- 3 ans
- 5 ans
- 7 ans
- 9 ans
- 11 ans

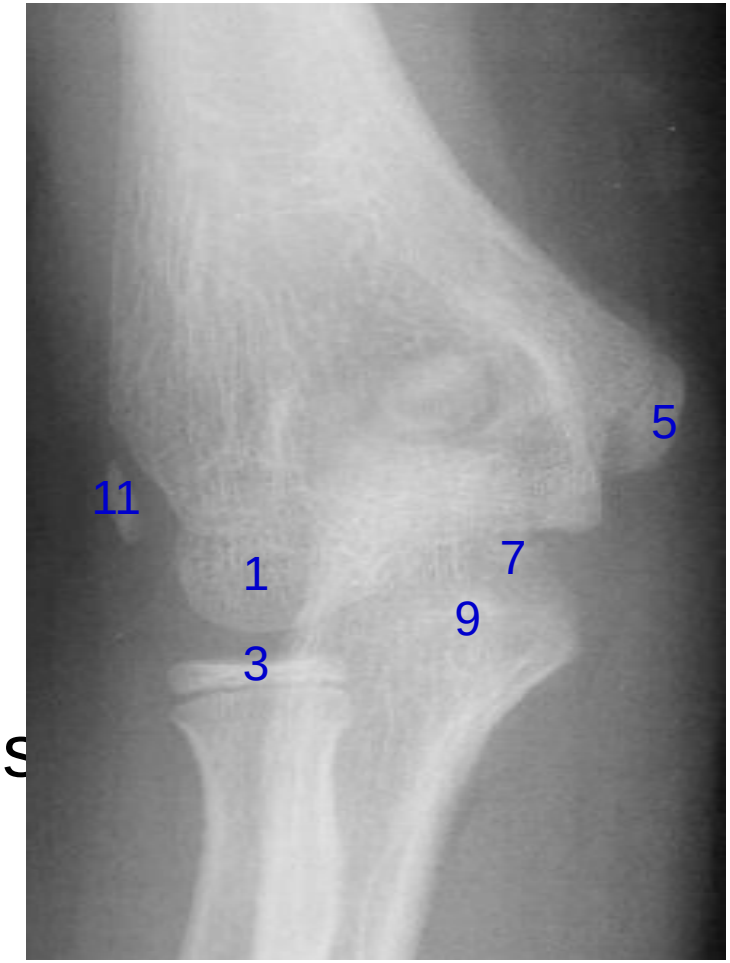

G

Pronation douloureuse

Pronation douloureuse

- Déplacement du lig. annulaire
- 1-4 ans (<6 ans)
- Filles > garçons
- Gauche > Droit

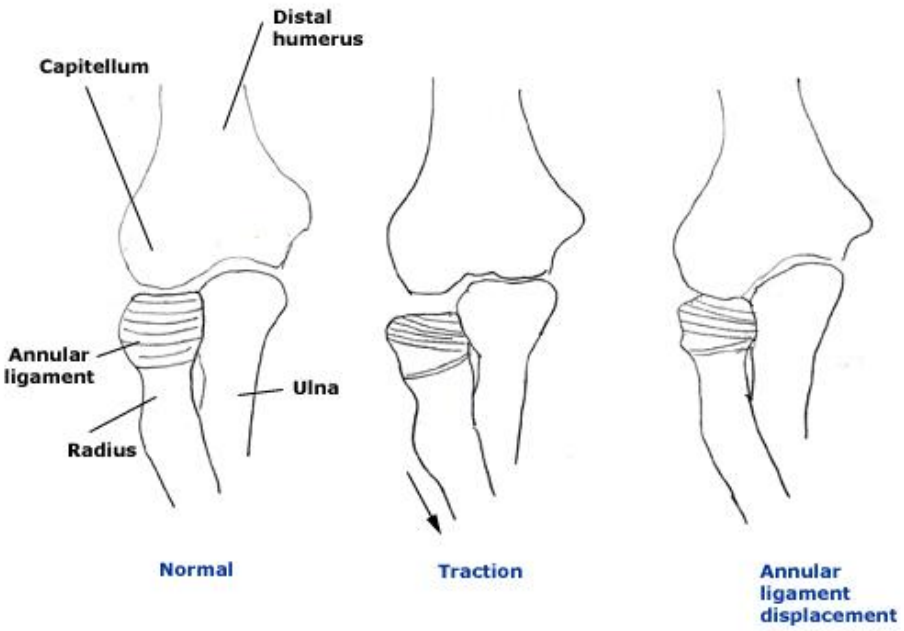

Pronation douloureuse

- Mécanisme: Traction axiale MS en extension et pronation

- Hx: Non utilisation du MS
  50%: traction

- Sx: Pronation +/- lég. flexion
  pas de douleur spontanée, mais douleur si supination
  PAS d'œdème, PAS d'hématome

Pronation douloureuse

Technique de réduction: Hyperpronation

Pronation douloureuse
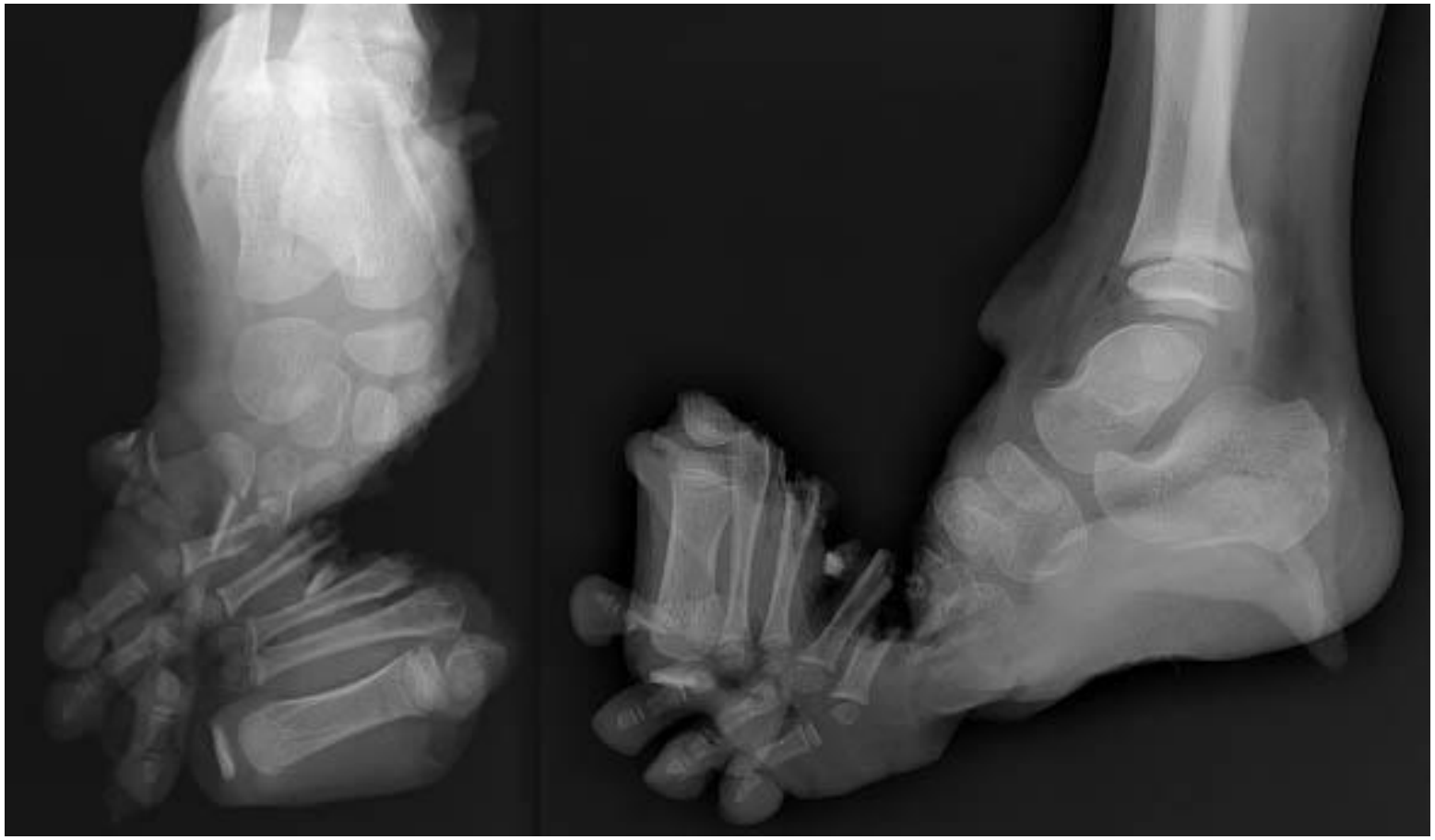
Technique de réduction: Supination/flexion