Traumatisme des doigts D2-D5

Cet algorithme décisionnel ne se substitue pas au jugement clinique.

- Trauma du pouce
- Anatomie de la main
- Appareil extenseur
- Appareil fléchisseur
- Innervation
- Immobilisation/Attelles
- Enroulement

Références biblio :
Traumatologie de l'appareil locomoteur-Duruz/Fritschy

Anamnèse
- Droitier/gaucher
- Mécanisme du trauma
- Impotence ?
Âge/activité

Examen clinique / Questions clés
- Intra ou extra articulaire ?
- luxation/subluxation
- Plaie en regard/ perte substance
- Lésions associées (ligaments, tendons, nerfs, vaisseaux) ?
- Testing ligamentaire
- Enroulement

Bilan Radiologique
- doigt + profil strict
Type (spiroïde, transverse, plurifragmentaire,) ?

Clinique

Traitement conservateur

TTT chirurgical

Rupture extenseur P3 (Mallet Finger)

Arrachement sur RX?

Oui → - Réduction sur tube ergo en hyperextension - RX de contôle → Réduction OK ?

Oui → - Tube ergo sur mesure * - Rx de contrôle J7 → * Poursuite suivi radio J21 + 6 semaines (2 mois **STRICTES** de tube ergo)

Non → CHIR MAIN

Non → Tube ergo pour 2 mois → Suivi CHIR MAIN

Informer le patient de ne jamais retirer le tube 7j/7

Entorse IPP / IPD Plaque palmaire IPP (hyperextension)

Fragment osseux ?

Oui → CHIR MAIN

Non → Tube ergo nocturne + diurne avec mobilisation précoce → Suivi CHIR MAIN/ Suivi par médecin ttt, selon compétence dans les 10j.

Luxation MCP/ IPP / IPD

IP Dorsale + IP palmaire → Fracture associée ?

Oui → CHIR MAIN

Non → Réduction sous anesthésie locale → Stable ?

Oui → - RX de contrôle post réduction - Tube ergo ou immobilisation → Suivi CHIR MAIN dans les 10j.

Non → CHIR MAIN

MCP → URGENT → CHIR MAIN

Fracture de phalange

P1, P2 → Oblique, spiroïde, angulée non réductible, Intraart, IPD,défaut d'enroulement ?

Oui → CHIR MAIN

Non → Tube ergo Surélever la main → Contrôle à J7 avec RX, J21, 6 semaines

P3 → Longitudinale/ non déplacée → Tube ergo Surélever la main

P3 → intraarticulaire déplacée → CHIR MAIN

Version juin 2023

C. Délémont/J-Y. Beaulieu/C. Bouvet/C. Probst /J. Salamun/D. Rezki Rédactrices B. Villar / J.Caliri

HUG : tous les suivis se font en CHIR de la MAIN

Traumatisme du pouce

Cet algorithme décisionnel ne se substitue pas au jugement clinique.

Anatomie de la main

Anatomie du doigt

Retour trauma doigts

Références biblio :
Traumatologie de l'appareil locomoteur-Duruz/Fritschy

Anamnèse
- Droitier/gaucher
- Mécanisme du trauma
- Impotence ?

Âge/activité

Examen clinique / Questions clés
- Intra ou extra articulaire ?
- luxation/subluxation
- Plaie en regard/ perte substance
- Lésions associées (ligaments, tendons, nerfs, vaisseaux) ?
- Testing ligamentaire

Bilan Radiologique
- Pouce face + profil strict (incidence de Kapanji)

Type (spiroïde, transverse, plurifragmentaire, perte de substance) ?

Clinique / Traitement conservateur / TTT chirurgical

Entorse MCP 1er rayon (pouce du skieur)

- Fracture ?
  - Non → Testing ligamentaire Stable ? Selon expérience du médecin
    - Oui → Gantelet pouce pendant 6 semaines, IP libre → Suivi CHIR MAIN
    - Non → CHIR MAIN, ad op
  - Oui → Déplacée ?
    - Non → Gantelet IP pouce libre → RX de contrôle dans attelle → CHIR MAIN, ad op
    - Oui → CHIR MAIN, ad op

Fracture du pouce (fermée)

- # base 1er MC
  - Intra-articulaire (Bennett, Rolando) → CHIR MAIN, ad op
  - Extra-articulaire (Winterstein) → Déplacée ?
    - Non → Gantelet pouce IP libre → RX contrôle à 1 semaine → Suivi J21, 6 semaines
    - Oui → CHIR MAIN, ad op
- # diaphyse MC → Déplacée ?
  - Non → Gantelet pouce IP libre → RX contrôle à 1 semaine → Suivi J21, 6 semaines
  - Oui → CHIR MAIN, ad op
- # P1 → Déplacée ?
  - Non → Gantelet pouce IP libre pendant 6 semaines → RX contrôle à 1 semaine → Contrôle J21, 6 semaines **avec RX**
  - Oui → CHIR MAIN, ad op
- # P2 → Déplacée ?
  - Non → Tube ergo pendant 6 semaines → RX contrôle à 1 semaine → Contrôle J21, 6 semaines **avec RX**
  - Oui → CHIR MAIN, ad op

HUG : tous les suivis se font en CHIR de la MAIN

Traumatisme de la main, plaie doigt / amputation

Cet algorithme décisionnel ne se substitue pas au jugement clinique.

Retour trauma doigts

Références biblio :
Traumatologie de l'appareil locomoteur-Duruz/Fritschy
RMS 2009: Vostrel/Beaulieu – Plaies de la main

Anamnèse
- Âge/sexe/ATD/métier/latéralité
- Mécanisme du trauma/délai de la blessure
- Status vaccinal antitétanique

Examen clinique / Questions clés
- Inspection
- Etat vasculaire
- Examen des tendons fléchisseurs et extenseurs
- Examen sensitif
- Ligamentaire (stabilité articulaire)
- Osseuse +/- fracture (œdèmes + douleur mobilisation)

Bilan Radiologique
- Incidence selon la clinique

Anatomie de la main
Règles conservation extrémité
Appareil extenseur
Appareil fléchisseur
Innervation
Immobilisation/Atelles
Tétanos
Morsures
Sur plaie de la main Antibiotiques

Clinique | Traitement conservateur | TTT chirurgical

Plaie dorsale des doigts

Déficit clinique ?
- Non → Exploration en AL → Structure nacrée visible ?
  - Oui → Lésion tendineuse partielle
  - Non → Suture cutanée au Prolène 4.0 → Suivi clinique à 48h
- Oui → CHIR MAIN

Lésion tendineuse partielle → CHIR MAIN

Suture cutanée → Suivi clinique à 48h

Plaies palmaire des doigts

Par éclatement ou objet contendant → Limitation fonctionnelle ?
- Oui → CHIR MAIN
- Non → Exploration si médecin expérimenté en AL → Lésion tendineuse ?
  - Oui → CHIR MAIN
  - Non → - Rinçage et fermeture cutanée - +/- drain Penrose (Prolène 4.0) → +/- Attelle selon œdème et douleur → Suivi clinique 48 h

Traumatismes de l'ongle

Hématome sous-unguéal
- Simple
  - >1/3 de la surface → Drainage dans les 48h puis asepsie et pansement compressif, contrôle à J2
  - <1/3 de la surface → Traitement conservateur: antalgie, glace, surrélévation
- Compliqué: Fracture de P1, Hémorragie persistante, Hématome volumineux → Exploration du lit unguéal

Corps étranger sous-unguéal → Retrait après amincissement de la tablette avec lame de bistouri CAVE si écharde en bois: exploration et antibiothérapie

Luxation de l'ongle → Remplacement de l'ongle versus prothèse et fixation surjet au Maxon 5

Lésion du lit de l'ongle
- <3mm → Traitement conservateur
- >3mm → Suture par surjet au Maxon 5 → CHIR MAIN
- Lacération complexe → CHIR MAIN

Amputation

Règles de conservation

- Définir la zone d'amputation et l'atteinte des différentes structures (ongle, phalange, artères, nerf, tendons).

- Radiographies face/ profil du doigt et de la partie amputée.

Allo, CHIR MAIN

Retour trauma doigts

Retour trauma pouce

Anatomie du doigt

Coupe cadavérique sagittale de l'appareil unguéal

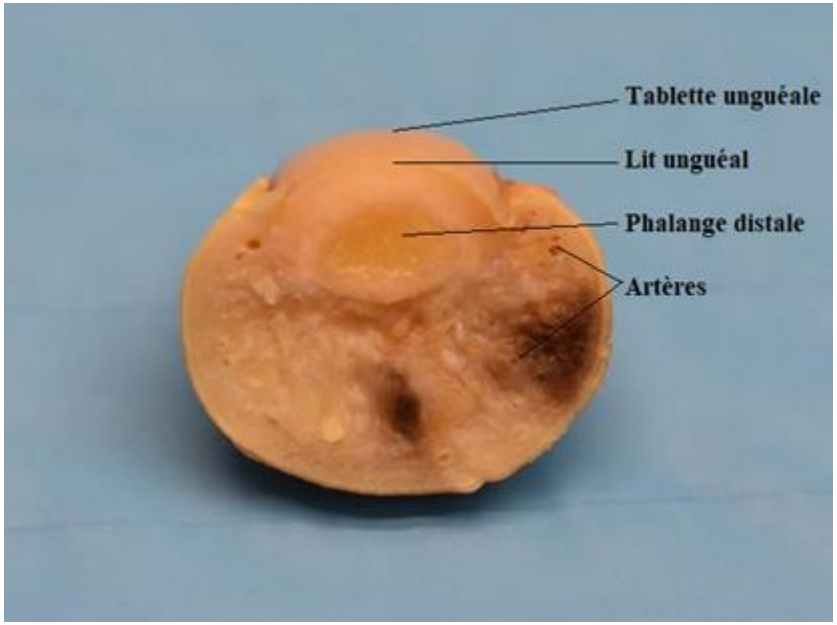

Coupe cadavérique coronale de l'extrémité distale

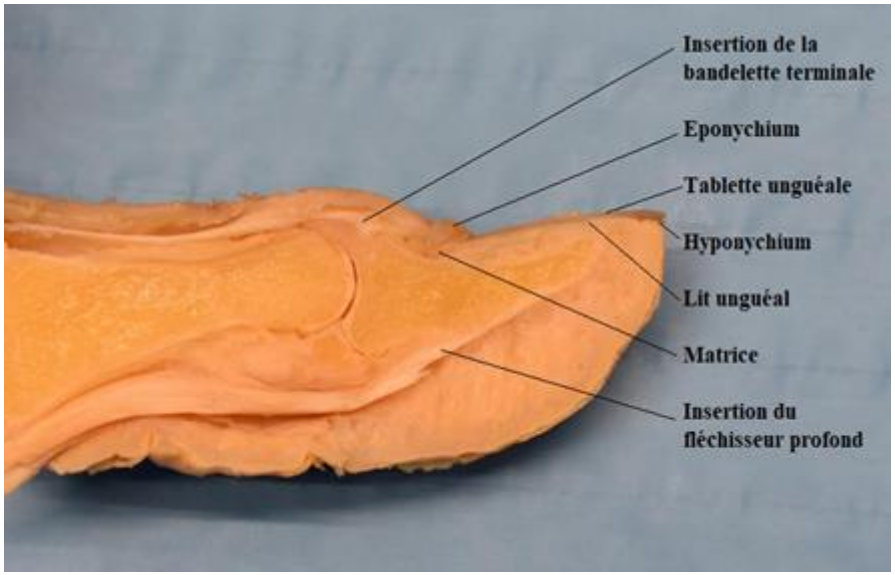

Remerciements à B. Stimec (Faculté de médecine Unige)

Retour trauma doigts

Retour trauma pouce

Anatomie de la main: structure osseuse

Rappel anatomique

Structure osseuse

Appareil extenseur

Appareil fléchisseur

Innervation

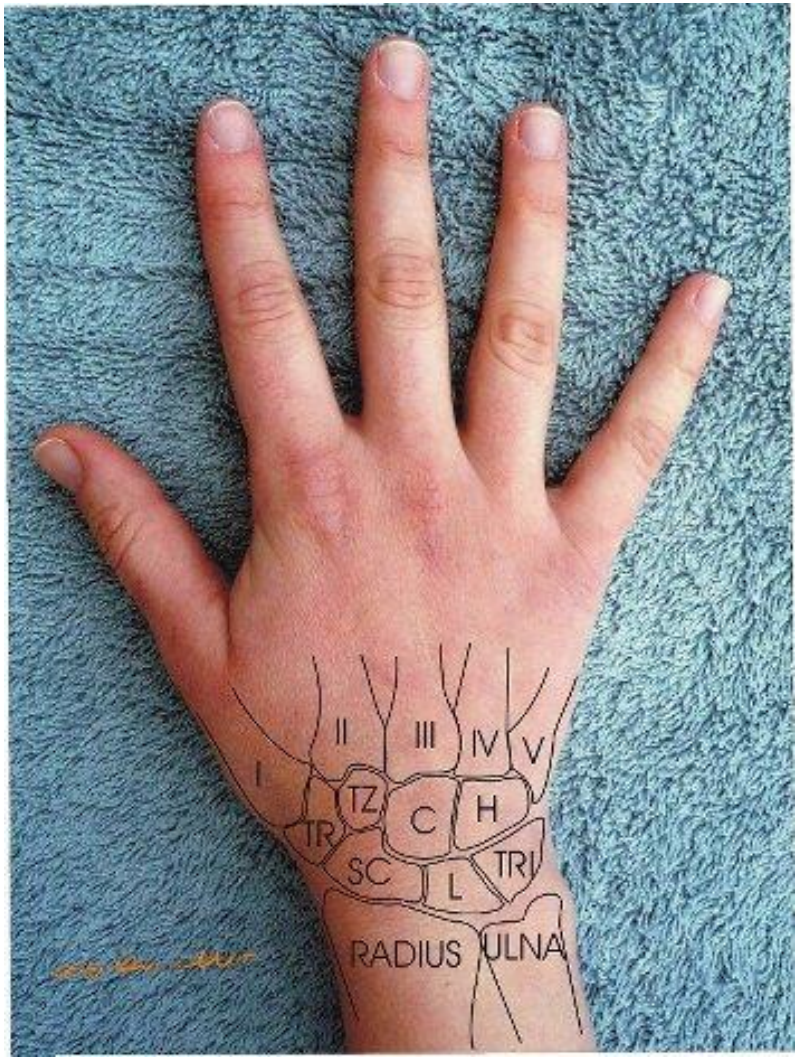

L : Semi-lunaire,

SC : Scaphoïde

TR : Trapèze

TZ : Trapézoïde

C : Grand os

H : Os crochu

TRI : Pyramidal

PI : Pisiforme

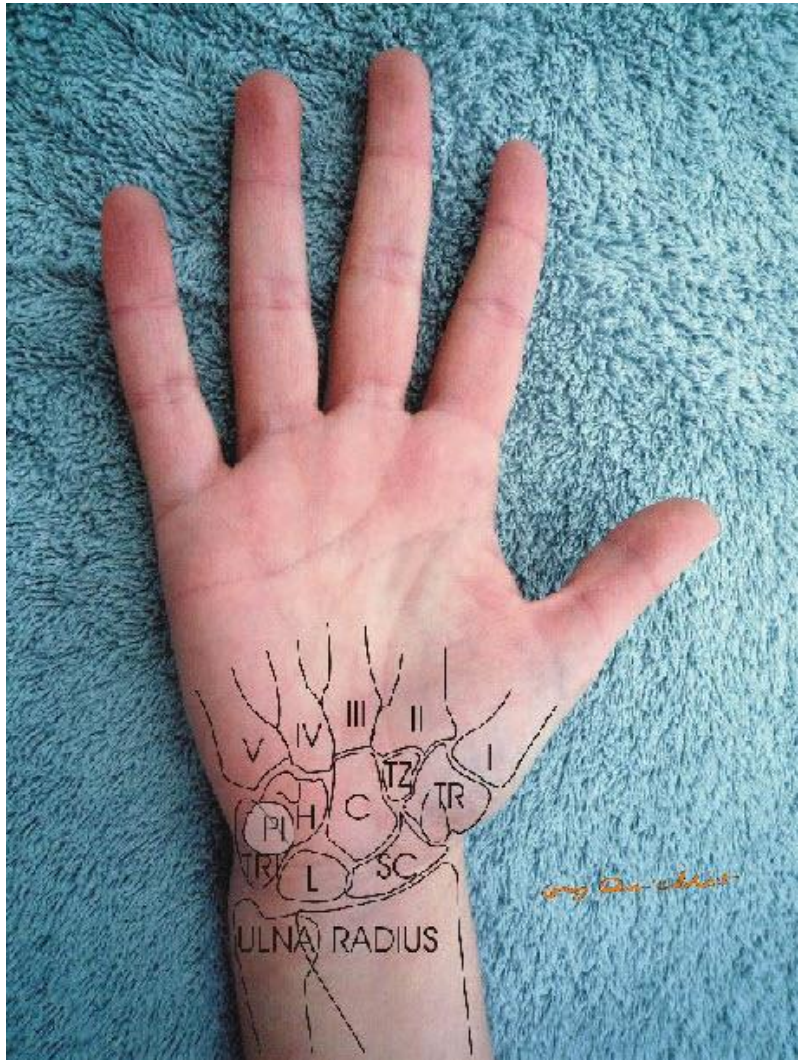

Retour trauma doigts
Retour Plaies doigts

Anatomie de la main: appareil extenseur

Rappel anatomique
Structure osseuse
Appareil extenseur
Appareil fléchisseur
Innervation

Les muscles extrinsèques (innervés par le nerf radial):

- m. extenseur commun des doigts(1)
- m. extenseur du 5ème doigt (2)
- m. extenseur extenseur de l'index (2)

- m. long abducteur du pouce
- m. long extenseur du pouce
- m. court extenseur du pouce

Les muscles intrinsèques (innervés par le nerf ulnaire et médian. Leurs corps musculaires se situent au niveau de la main (métacarpien):

- muscles interosseux palmaires et dorsaux
- muscles lombricaux

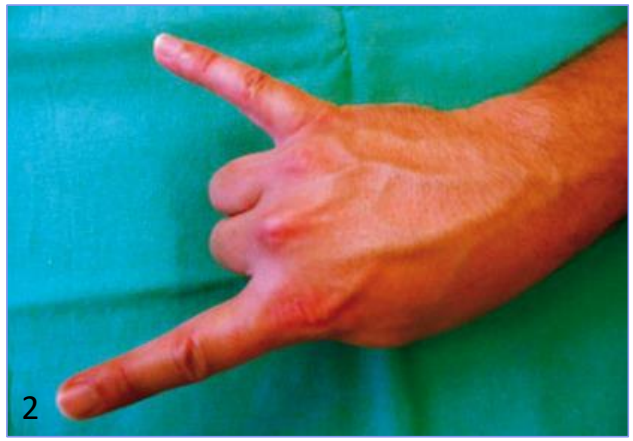

Retour trauma doigts

Retour plaies doigts

Anatomie de la main: appareil fléchisseur

Rappel anatomique
Structure osseuse
Appareil extenseur
Appareil fléchisseur
Innervation

+ Perte de la cascade digitale physiologique (image dispo)

Fléchisseur profond des doigts:

Ce test se réalise contre résistance en demandant au patient de fléchir l'articulation IPD alors que l'examinateur bloque P2. L'absence de flexion de l'IPD signe une lésion totale du fléchisseur profond des doigts.

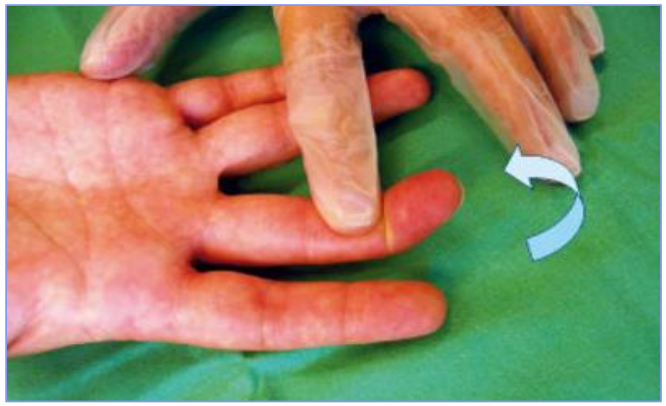

Fléchisseur superficiel des doigts:

Il se réalise contre résistance en demandant au patient de fléchir son doigt alors que l'examinateur bloque les doigts adjacents en extension. La flexion de l'IPP s'effectue alors que l'IPD ne peut se fléchir. L'absence de flexion de l'IPP signe une lésion totale du tendon fléchisseur superficiel.

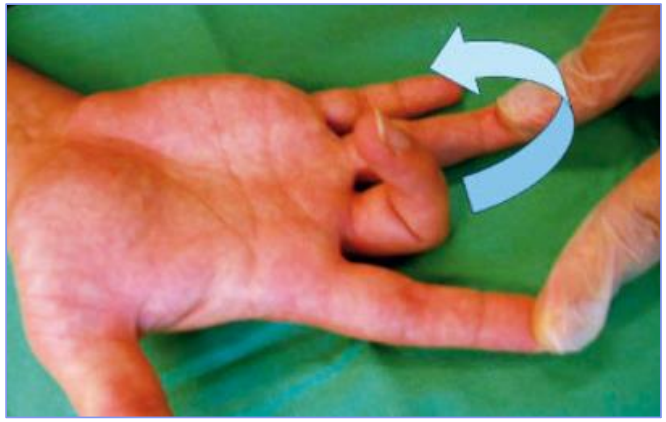

Long fléchisseur du pouce: flexion de l'IP

Retour trauma doigts

Retour Plaies doigts

Anatomie de la main: Innervation

Rappel anatomique

Structure osseuse
Appareil extenseur
Appareil fléchisseur
Innervation

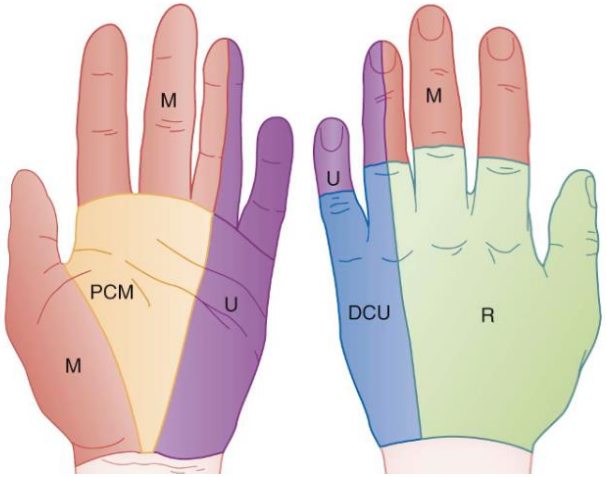

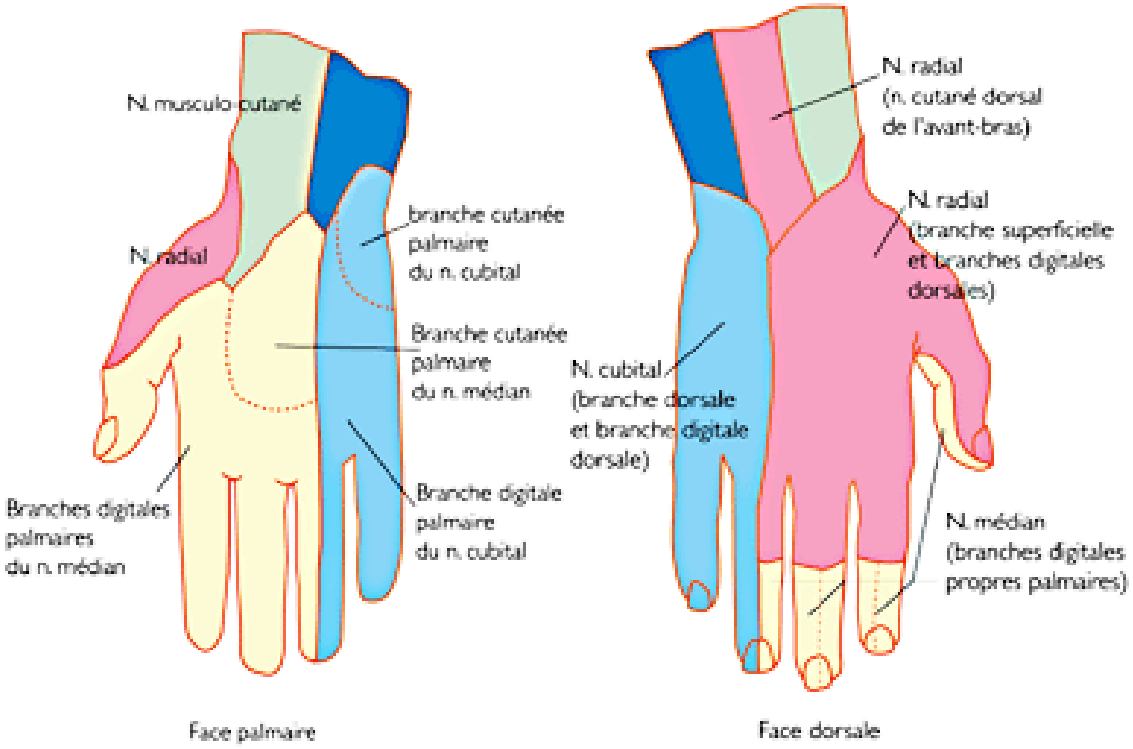

Plaque palmaire

Atteinte lors de mécanisme d'hyperextension du doigt (ballon)

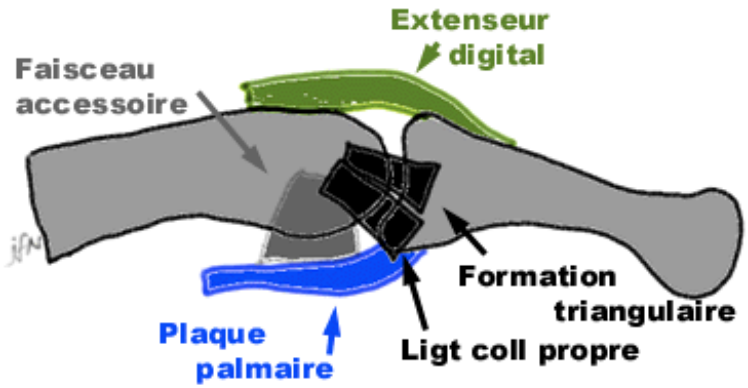

Radiographie d'une désinsertion de la plaque palmaire avec gros arrachement osseux déplacé.

Hyperlaxité en extension de l'articulation interphalangienne proximale signant une désinsertion de la plaque palmaire.

VASCULARISATION DE LA MAIN

Retour trauma doigts

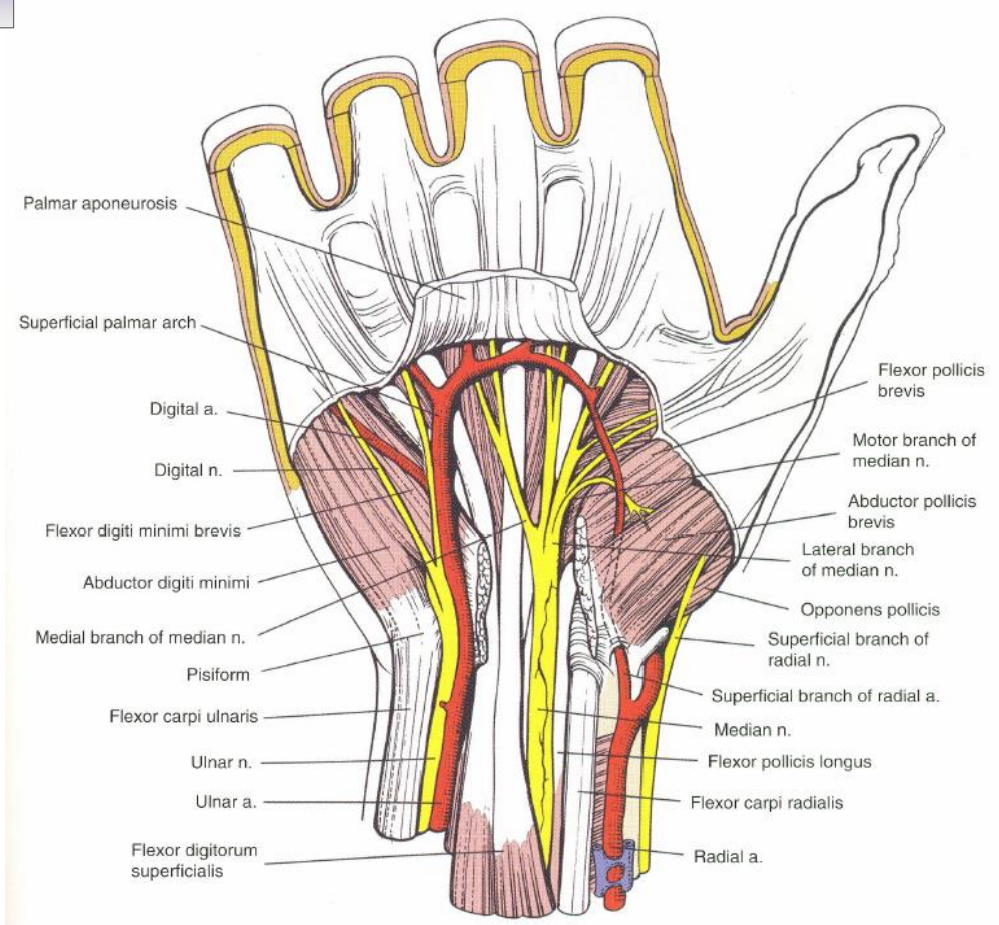

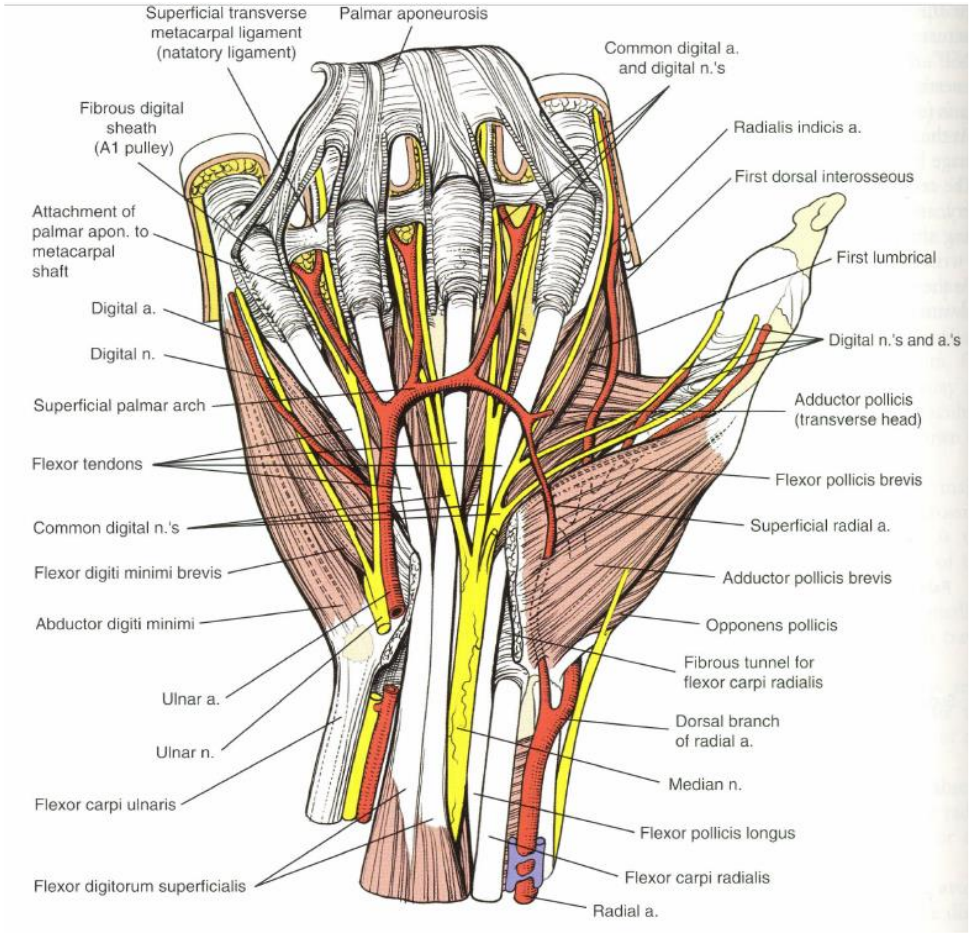

Hoppenfeld, The anatomic approach

Retour Trauma doigts

Enroulement des doigts

Effet ténodèse:

Permet de vérifier l'enroulement harmonieux des doigts dans les cas de lésions tendineuses ou fracture de phalange (attention œdème)

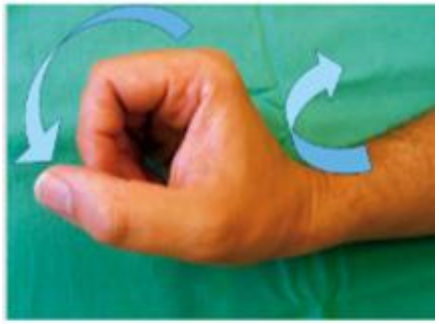

Revue médicale Suisse: les plaies de la main, Vostrel & Beaulieu

L'enroulement des doigts doit être harmonieux et se diriger sur le scaphoïde. Cet enroulement est perturbé en cas de fracture de phalange ou métacarpe.

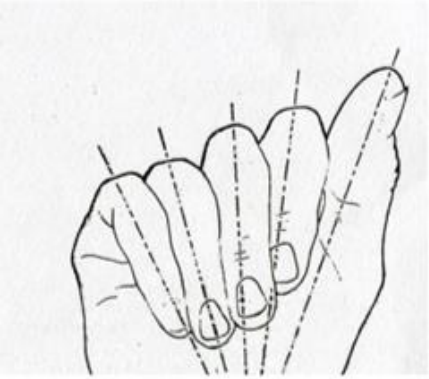

Retour Trauma doigt

Mallet Finger

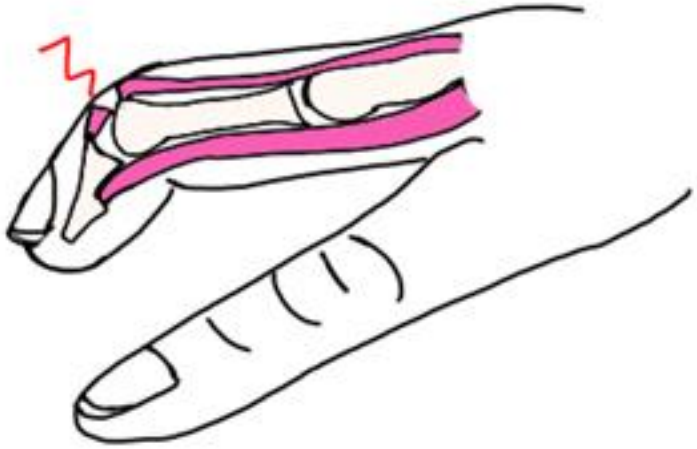

Dessin D. Rezki

Retour trauma doigts

Technique de réduction des luxations digitales dorsales des IPP et IPD

Clinique

Traitement conservateur

Phalange luxée

↓

Anesthésie locale + mini sédatif chez patient tendu et/ou dolent

↓

Poignet et MP en flexion

↓

Pousser la base de l'articulation luxée distalement. ⚠ **NE JAMAIS TIRER sur la phalange luxée**

↓

On entend et on ressent le « schlong « libérateur. => diminution spontanée des douleurs

↓

Mobiliser doucement en flexion/extension pour contrôler la stabilité

↓

Stable ?

- Non → Ad spécialiste
- Oui → **Ad attelle** → **RX de contrôle dans attelle: cf si luxation**

Immobilisation de fracture de phalange

Retour trauma doigts

Syndactylie

Attelle Prior

Attelle « alu » ou Attelle de Zimmer

Gantelet

Attelle Primacast® ou ScotschCast®

Plâtre anté-brachial (AB)

Immobilisation fracture 1er métacarpien

prenant le pouce, 30º extension du pouce, IP libre

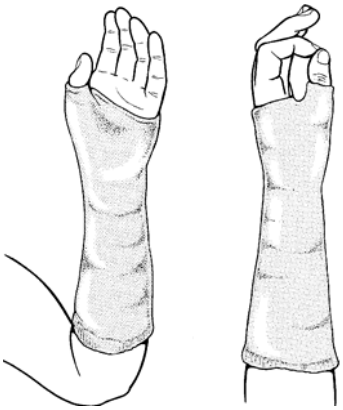

Orthèse

(ex. base du pouce)

Attelle de Bort®

Poignet

Tube ergo

Retour trauma doigts

Technique de drainage d'un hématome sous-unguéal

Technique

Enfoncer verticalement par petites rotations l'aiguille rose jusqu'à drainage de l'hématome

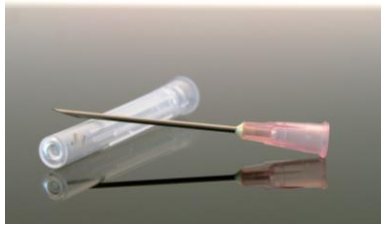

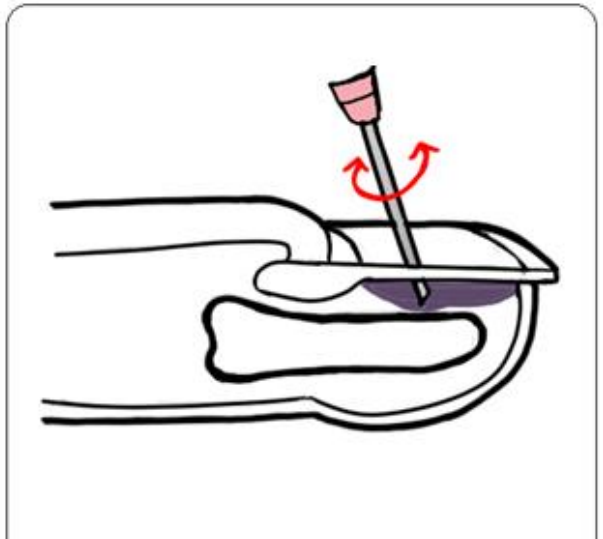

Dessin D. Rezki

Repositionnement unguéal

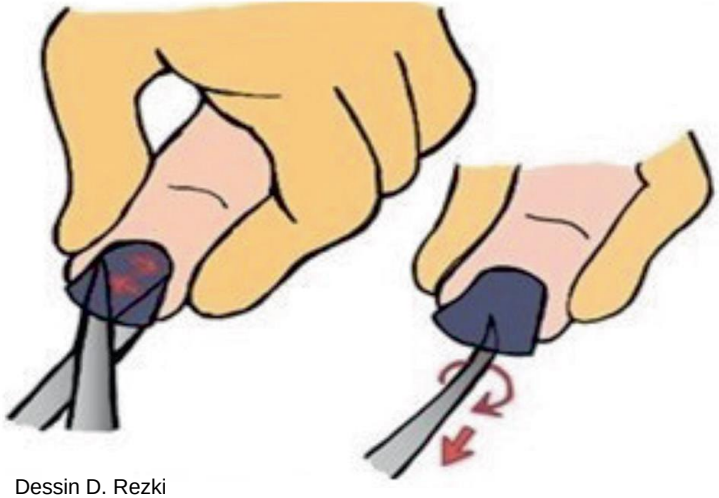

Dessin D. Rezki

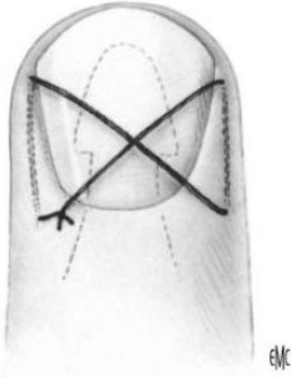

Retour trauma doigts

Retour trauma du pouce

Pouce du skieur

Mécanisme compatible avec lésion du ligament collatéral interne ?
Si oui, Rx d'emblée sans testing de laxité car risque d'effet Stener.

Lien vers Stener

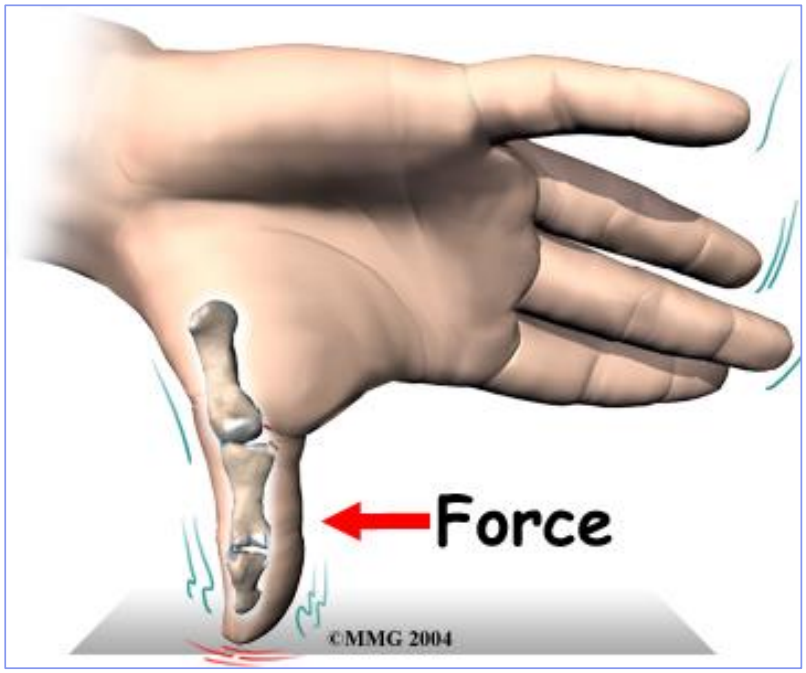

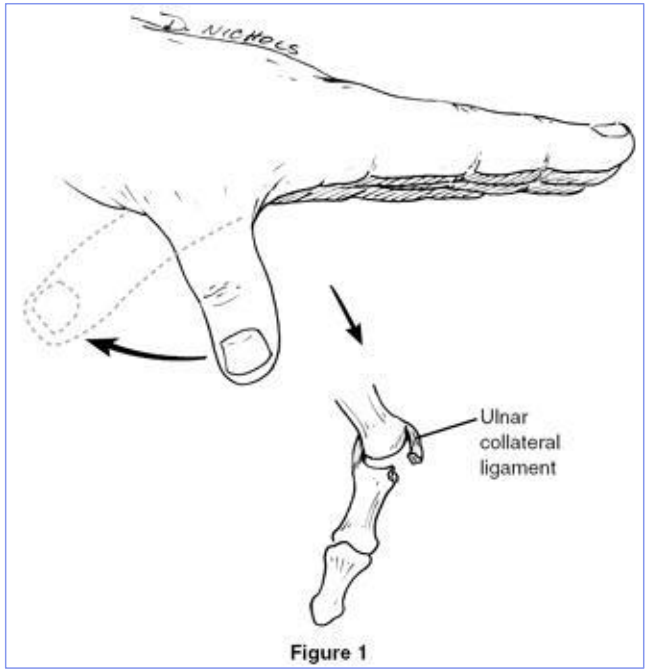

Figure 1

Retour trauma doigts

Lien vers skieur

Effet STENER

Lors de rupture complète :

- Rétraction du LCU (ligament collatéral ulnaire)
- Passage de l'extrémité proximale du ligament au dessus de l'aponévrose adducteur du pouce
- Absence de contact des 2 extrémités
- Absence de cicatrisation spontanée

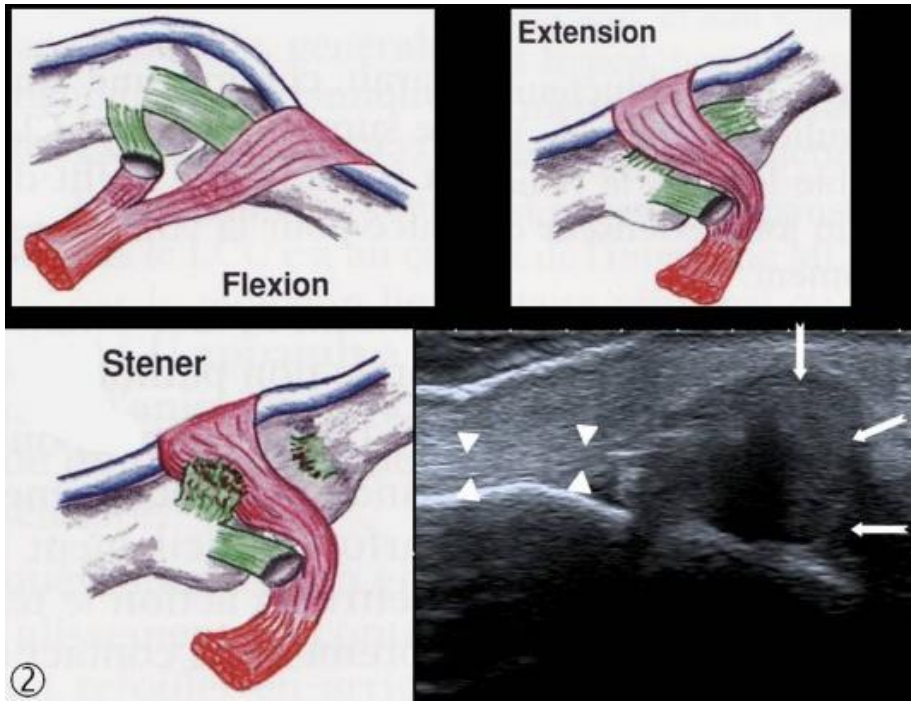

Retour trauma doigts

Retour trauma pouce

Fracture de la base du 1er métacarpien

de type Benett

de type Rolando

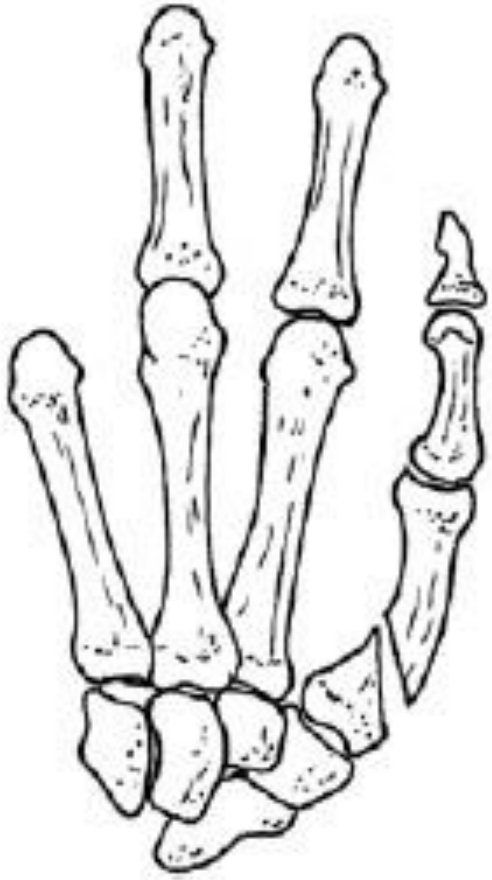

extra-articulaire

Retour trauma doigts
Retour à trauma pouce
Retour plaies doigts

Principe immobilisation main

Position dite « de protection » (prévention de raideurs articulaires par maintien des ligaments tendus).

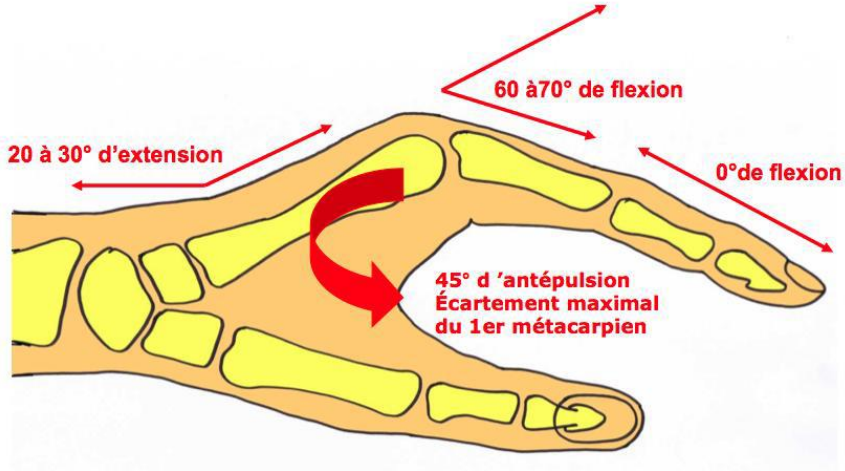

➔ Orthèse en position « intrinsèque plus » :

MP fléchies à 70º, IP en extension ou très légère flexion (15º maximum).

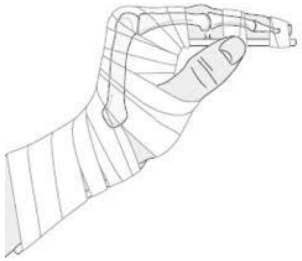

Retour trauma doigts

Retour plaies doigts

Amputation

Règles de conservation

Zones d'amputation:

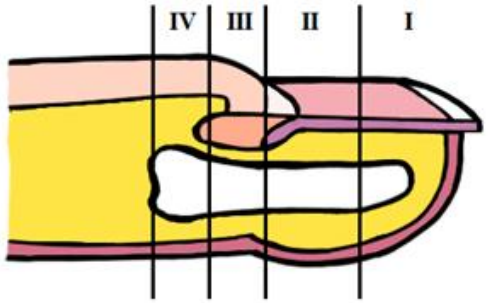

Dessin D. Rezki

Conditions d'acheminement:

- Fragment amputé sur un lit de glaçons isolé du contact direct par une enveloppe hermétiquement close
- Pas de contact direct avec la glace (gelures)
- Pas d'immersion directe (œdème des tissus mous ➔ dissection difficile)

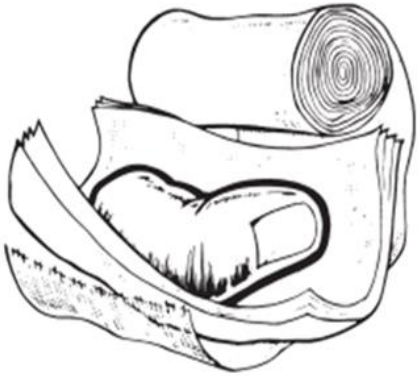

Fig. 5.2 Care of amputated part

Retour trauma doigts

Retour à trauma pouce

Testing ligamentaire

- Examen de la stabilité latérale en flexion de l'articulation MCP de 20 à 30° (supprime effet stabilisateur de la plaque palmaire). A comparer avec le côté controlatéral, surtout lors de laxité ligamentaire constitutionnelle. Battement >30° montre un signe de rupture.
- Stabilité en extension permet de tester le faisceau accessoire.

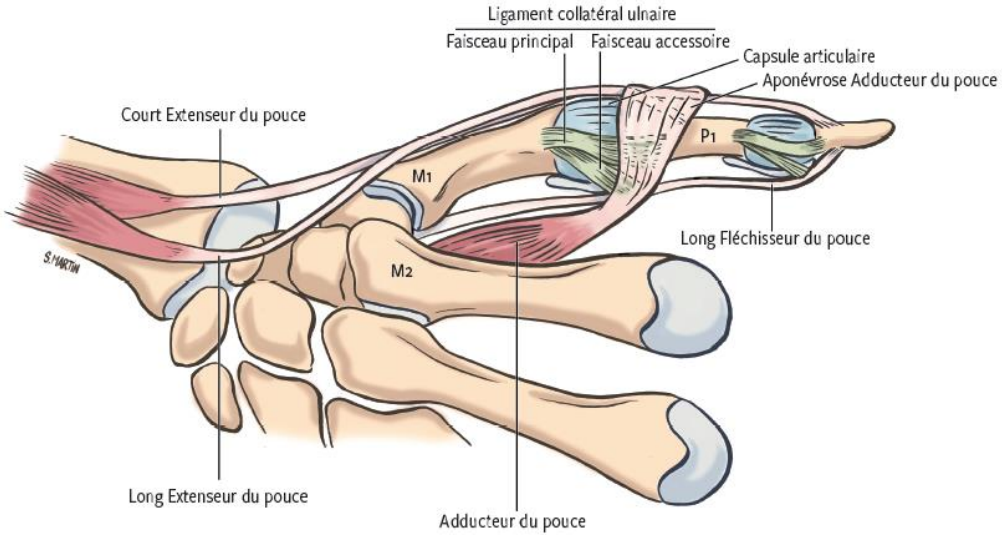

G. CHICK: Entorse de l'articulation MCP du pouce avec lésion du ligament collatéral ulnaire. Revue médicale Suisse, 2017

Réalisation d'une anesthésie de conduction digitale

Des vidéos doivent être trouvées ou réalisées pour ces 2 techniques

En construction

- Technique préférée aux HUG :

l'anesthésie en regard de la poulie A1 (tête du métacarpien).

- Anesthésie commissurale n'est pas recommandée (douloureuse)

- Exemple d'anesthésie de D2 après désinfection et champage

1er temps en palmaire:

Infiltration d'environ 3-5cc de lidocaïne en regard de la poulie A1 (tête du métacarpien). Lors de la ponction on peut demander au patient de mobiliser son doigt pour être sûr de ne pas infiltrer le tendon fléchisseur.

2ème temps en dorsal:

Permet de couvrir les rameaux nerveux dorsaux.

Infiltration en sous cutanée (3-4cc) sur la largeur du doigt proximalement ou à hauteur de l'articulation MCP.

- Exemple garot