Prise en charge d'un traumatisme du THORAX

Cet algorithme décisionnel ne se substitue pas au jugement clinique.

Références biblio :
- *Médecine d'urgence pré-hospitalière – Y. Bertrand 2013*
- *Uptodate*
- *ATLS - Advanced Trauma Life Support*

- Anamnèse
- Examen clinique
- Signes vitaux : TA, FC, FR, SaO2

- Détresse respiratoire ?
  et/ou
- Instabilité hémodynamique ?
  et /ou
- Mécanisme à haute énergie ?

e FAST si ne retarde pas prise en charge

Oui

- ↓ MV unilatéral
- Hyperinflation
- Déviation de la trachée
- Emphysème sous-cutané
- Turgescence jugulaire

oui

Pneumothorax sous tension

- Exsufflation/décompression **IMMEDIATE** avec Venflon® rose
  Ne pas attendre le bilan radio !

non

Autres diagnostics à évoquer :
- Tamponnade
- Hémothorax
- Lésion myocardique
- Lésion aortique
- Lésion abdominale (hépatique/splénique/rénale)
- Rupture diaphragmatique
- Lésion de la trachée

- Prise en charge selon ATLS et suspicion clinique :
  - 2 VVP, remplissage, O2 +/- adrénaline
  - US
  - Scanner
- TRANSFERT en Centre hosp. avec Cardiomobile

Non

- Hématome local
- Doul. élective sur un arc costal
- Crépitation sous-cutanée
- Fausse mobilité

Susp. fracture de côte(s)

(page 2)

et/ou

- Emphysème sous-cutané
- Saturation <95%
- Douleur pleurétique
- Dyspnée / tachypnée
- Auscultation anormale
- Marque de la ceinture visible
- Mécanisme à risque
- Volet costal / déformation thoracique
- Susp. fracture >3 arcs costaux
- >60 ans
- Anticoagulation, antiagrégation

Susp. lésion pleuro-pulmonaire *(pneumothorax, hémothorax, contusion pulmonaire, etc.)*

et/ou

- Douleur thoracique antérieure
- Susp. douleur cardiaque (*syncope, DRS, dyspnée précédent l'accident)*
- Troubles du rythme, insuffisance cardiaque, souffle nouveau, signes de tamponnade
- Mécanisme à risque

Susp. lésion myocardique *(hémopéricarde, lésion valvulaire, lésion myocardique, etc.)*

et/ou

- Examen de la ceinture scapulaire anormal *(clavicule, omoplate, épaule, sternum)*

Susp. lésion orthopédique *(sternum, clavicule, épaule, omoplate)*

Radio Thorax F/P
+/- CT Thorax

ECG
Troponines*
Rx thorax F/P
+/- Echo cœur, *à discuter au cas par cas*

Bilan radio dédié

** : La place de troponines dans le trauma cardiaque est mal définie et a peu d'influence sur la suite de la prise en charge.*

A. Reber/S.Court/W.Karenovics/N. Holzer

Suspicion de Fracture de CÔTE(s)

*** : COMPLICATIONS IMMEDIATES DES FRACTURES DE CÔTES**

- Pneumothorax
- Hémothorax
- Lésion des structures médiastinales (aorte, œsophage, trachée)
- Hémopéricarde
- Pneumomédiastin
- Lésion splénique/ rénale/hépatique
- Volet costal
- Contusion pulmonaire
- Lésion diaphragmatique

Les fractures des côtes 1 à 3 sont particulièrement associées aux lésions médiastinales (lésion aortique, hémopéricarde, etc.)

Les fractures des côtes 9 à 12 sont particulièrement associées aux lésions abdominales, (hépatique, splénique ou rénale)

- 1 critère NEXUS présent
- Co-morbidité significative
- Suspicion de fractures >3 arcs costaux
- Suspicion de complication *(dyspnée, tachypnée, désaturation, examen clinique anormal,…)*

non

Ø bilan radiologique

- RAD avec antalgie efficace
- Inspirex® +/- Physio respiratoire
- Consigne de reconsulter les urgences si ↑↑ des douleurs/dyspnée/toux ou autre nouveau symptôme
- Suivi chez le médecin traitant

oui

e FAST si ne retarde pas prise en charge

Rx Thorax Face, *debout, si possible.*

Ø grill costal (irradiant ; pas d'impact sur la prise en charge)

Exemples d'examens utiles pour exclure une complication selon suspicion clinique +FAST

- Laboratoire : FSC, Na, K, Creat., tests hépatiques, crase
- Sédiment Urinaire
- CT abdominal / thoracique
- Bilan cardiaque : ECG, troponines, écho. cardiaque à discuter au cas par cas

Complication présente* ?

Non

≤ 3 côtes
sans co-morbidité significative,
douleur contrôlée, pas de dyspnée

- Hospitalisation selon douleurs et évaluation clinique.
- Antalgie efficace
- +/- Physiothérapie respiratoire et/ou Inspirex®
- Information sur les risques de surinfection
- Suivi chez méd. traitant pour adaptation antalgie

- **> 3 côtes**
- **Patient fragile avec co-morbidités** *(BPCO, insuf. resp., troubles cognitifs, âge avancé, etc.)*
- **Douleur non contrôlée**

- Discuter HOSPITALISATION pour :
  - Physiothérapie respiratoire
  - Antalgie
  - Surveillance

Oui

- Traitement selon complication(s)
- AVIS SPECIALISE

Suspicion fracture du STERNUM

Mécanisme

Haute énergie (AVP avec choc sur le volant ou ceinture de sécurité)

Fracture rare. Les côtes absorbent le choc et protègent le sternum

Clinique

Douleur sternale parfois respiro-dépendante
Hématome thorax antérieur
Déformation ou crépitement sternal
Sémiologie souvent assez frustre

Complications fréquentes :
Lésions cardiaques, pulmonaires, médiastinales, fractures de côtes, etc.

Penser à la luxation sternoclaviculaire : risque important de complication médiastinale en cas de luxation postérieure ⚠

Rx - bilans

- CT thoracique :
Examen de choix pour le diagnostic;
Permet un bilan des lésions médiastinales associées

- Bilan cardiaque *(systématique en cas de fracture)*
  - ECG, troponines
  - Echographie cardiaque

Traitement

- Avis orthopédique / chirurgie thoracique
  Ttt par ostéosynthèse en cas de déplacement ou d'instabilité
- Antalgie
- Repos, arrêt de travail

Suivi

Souvent HOSPITALISATION en raison d'autres lésions traumatiques associées

Si RAD, contrôle à 48h. pour adaptation antalgie et prévention de surinfection respiratoire

Suspicion fract. OMOPLATE | Suspicion fract. CLAVICULE | Suspicion fract. EPAULE

Se référer au « Protocole du Traumatisme de l'épaule »

http://www.urgences-ge.ch/sites/rug/files/protocoles/Protocoles/traumatologie/Epaule/epaule.pdf

Trauma thoracique : autres types de lésions

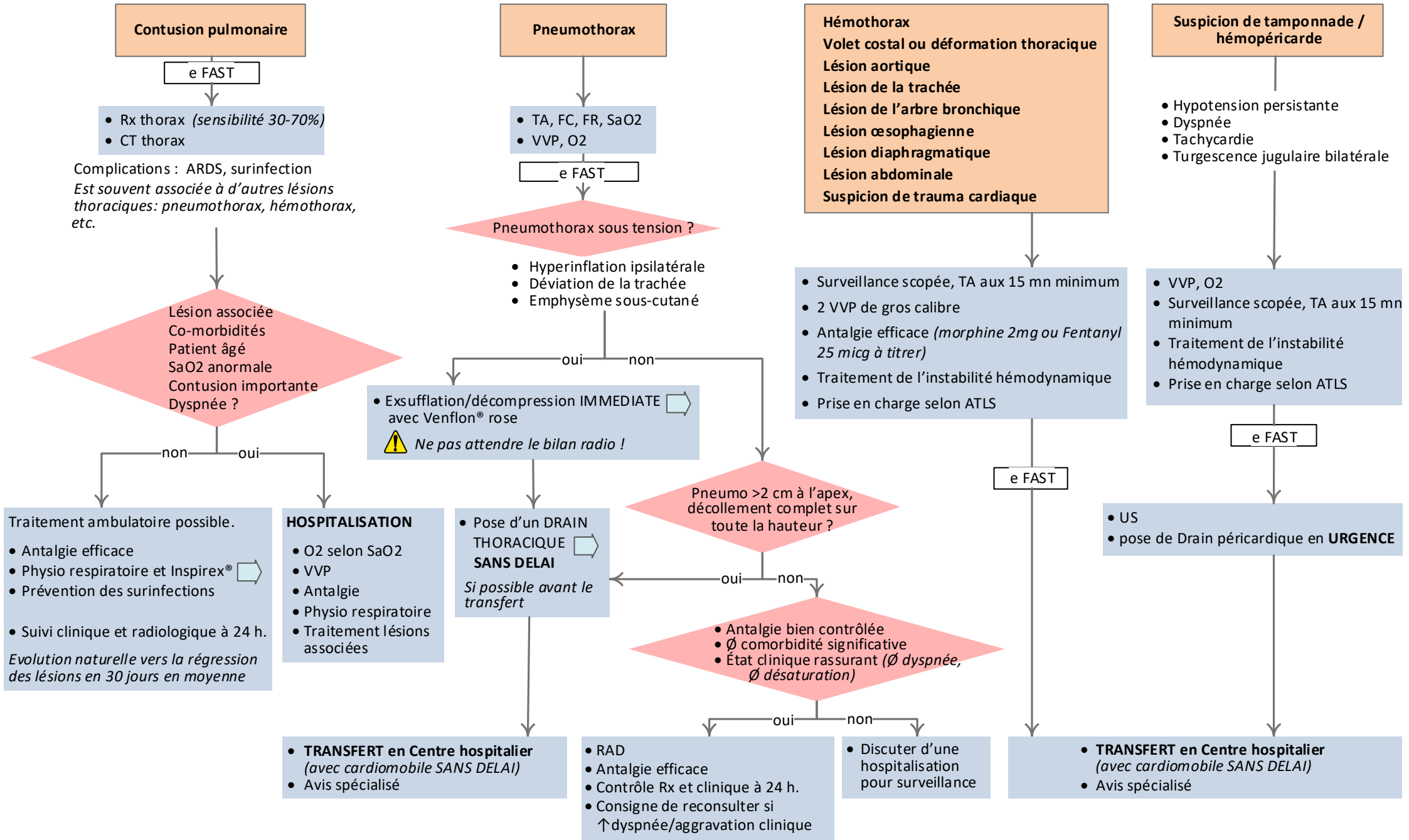

Prise en charge initiale

ANAMNESE

- Cinétique détaillée du mécanisme
- Localisation et caractère de la douleur, respiro-dépendante ?
- Intensité de la douleur : échelle EVA
- Perte de connaissance ?
- Dyspnée
- Hémoptysie, toux nouvelle
- Antécédents et co-morbidités
- Traitements habituels, anticoagulants, antiagrégants

EXAMEN CLINIQUE

- **Paramètres vitaux** : TA, FC, FR, SaO2
- **Inspection** : utilisation des muscles accessoires, tirage, cyanose, déformation, volet costal, hématome, asymétrie thoracique ?
- **Palpation** thoracique : localisation de la douleur, crépitation, fausse mobilité, emphysème sous-cutané, déviation de la trachée ?
- **Auscultation** : hypoventilation, symétrie du MVS
- Status cardiaque : Turgescence jugulaire, pouls paradoxal ?
- Examen abdominal + loges rénales
- Examen de la paroi thoracique : sternum, côtes, clavicules, omoplates ; palpation de tous les repères osseux

Critères NEXUS – Chest Decision Instrument

- > 60 ans
- Mécanisme de décélération rapide
- Douleur thoracique
- Intoxication
- Troubles de l'état de conscience
- Douleur distractive *(douleur significative d'une autre localisation)*
- Douleur à la palpation thoracique

Si 7 critères absents -> VPN 98.5% pour une lésion thoracique significative

Si ≥ 1 critère présent -> une imagerie doit être discutée

Vers p.1

Pneumothorax sous tension : décompression par Venflon®

Vers p.4

Localisation :

Le site privilégié pour une décompression à l'aiguille d'un pneumothorax sous tension est le **2e espace intercostal, au niveau de la ligne médio-claviculaire** de l'hémithorax affecté.

1) Incisure jugulaire
2) Clavicule
3) Angle de Louis
4) Sternum
5) Appendice xyphoïde
6) Ligne médio-claviculaire
7) 2e espace intercostal
8) Point de ponction

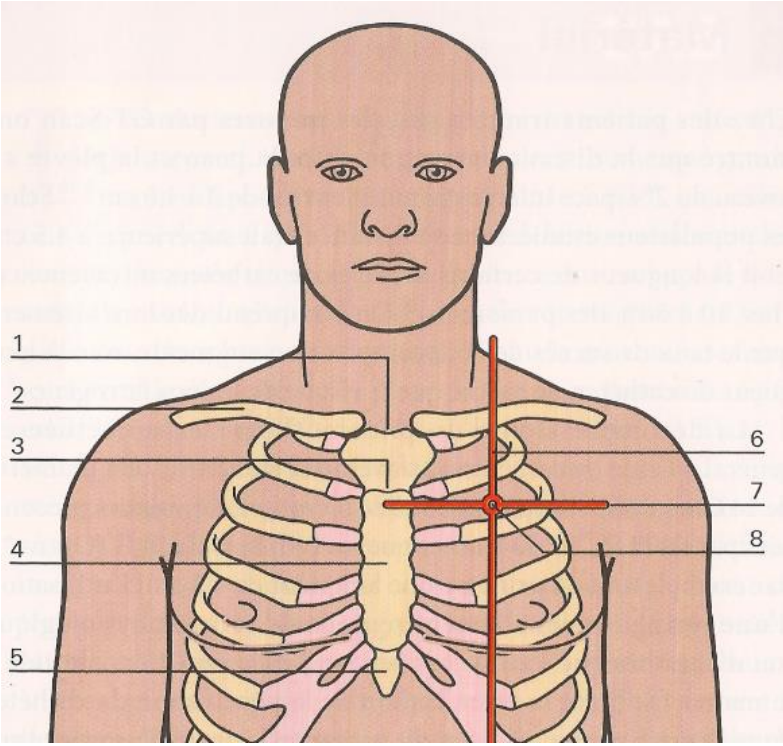

Procédure de ponction d'un pneumothorax sous tension :

- Désinfecter le site de ponction
- Remplir la seringue de 10 ml avec 5 ml de sérum physiologique (NaCl 0.9%)
- Connecter la seringue au cathéter (Venflon® rose)
- Ponctionner la peau, puis avancer perpendiculairement
- Garder constamment une aspiration douce sur le piston (« le vide à la main »)
- L'entrée dans l'espace pleural est indiquée par la présence d'air dans la seringue
- Retirer le mandrin et laisser le cathéter en place

PROCEDURE DE POSE D'UN DRAIN THORACIQUE

Repères anatomiques

Face antéro-latérale du thorax, légèrement en avant de la ligne axillaire médiane, au niveau du 5e espace intercostal.

L'incision doit se faire à l'intérieur du « triangle de sécurité » délimité :

postérieurement par le bord antérieur du grand dorsal (en bleu)
antérieurement par le bord latéral du grand pectoral (en rouge)
inférieurement par la ligne horizontale passant par le mamelon (en vert)

⚠ Chez les patients obèses ou les femmes, le repère anatomique peut être plus difficile à localiser.

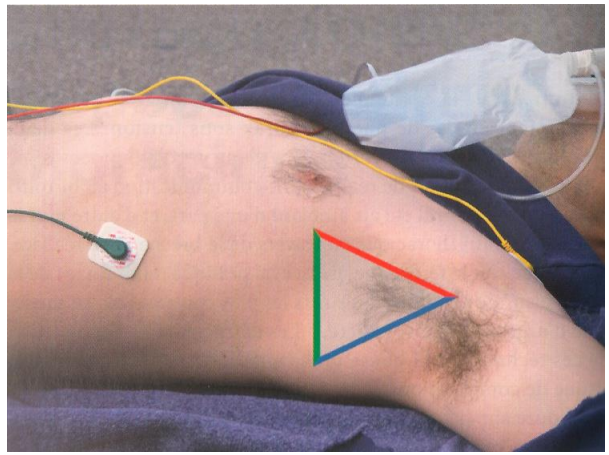

Procédure de pose du drain thoracique : Technique de Seldinger, ex : drain de COOK ©

Les détails de la procédure peuvent varier selon le matériel utilisé

- Désinfecter le site après avoir pris les repères
- Anesthésie locale de la peau et des muscles intercostaux en piquant sur le bord supérieur de la côte.
- Lors de la pénétration de la plèvre, du liquide ou de l'air va entrer dans la seringue. Injecter le reste d'anesthésie locale dans la cavité pleurale et retirer l'aiguille.
- Connecter le trocart à une seringue, piquer en aspiration sur le rebord supérieur de la côte. Une fois arrivé dans l'espace pleural, du liquide ou de l'air va entrer dans la seringue.
- Déconnecter la seringue en laissant le trocart en place, insérer le guide dans la lumière du trocart.
- Retirer le trocart en maintenant toujours le guide d'au moins une main.
- Faire une petite incision à la peau le long du guide pour faciliter l'insertion des dilatateurs
- Incérer les dilatateurs successivement en commençant par le plus petit jusqu'à la taille nécessaire pour le drain utilisé en maintenant toujours le guide d'au moins une main.
- Mettre en place le drain puis retirer le guide.
- Fixer le drain à la peau
- Brancher le système d'aspiration.

Vers p.1

Vers p.2

Vers p.4

Physio respiratoire : Inspirex®

Spiromètre incitatif inspiratoire

Mécanismes traumatiques à haute cinétique

- AVP
  - ✓ Voiture vitesse >65 km/h
  - ✓ Moto vitesse >35 km/h
  - ✓ Piéton/cycliste frappé à >8 km/h *(=> cycliste : penser à inspecter l'état de son casque)*
- Autre occupant de la voiture décédé
- Éjection du véhicule
- Véhicule ayant fait des tonneaux
- Déformation de l'habitacle
- Désincarcération > 20 minutes
- Chute >6 mètres