Prise en charge d'un traumatisme du NEZ (1/2)

Cet algorithme décisionnel ne se substitue pas au jugement clinique.

Hôpitaux Universitaires Genève · La Tour Medical Group · Cité des générations maison de santé · HIRSLANDEN Clinique la Colline · Clinique des Grangettes Genève

Prise en charge initiale

Anamnèse

Mécanisme : choc frontal/latéral, heure de survenue, cinétique de l'accident.
Symptômes : perte de connaissance ? évaluation douleur (EVA).
Antécédents : troubles de l'hémostase, traumatisme ou déformation nasale pré-existante, prise de médicaments (AC, antiagrégants), allergies (iode, pénicilline), +/- status vaccinal Di-Te.

Examen clinique

Observation (*regarder le patient de face, depuis le bas*) : déformation (axe/symétrie de la pyramide et des narines), tuméfaction, écoulement clair ou mélangé avec du sang (fistule de LCR), épistaxis, hématome local, ecchymose péri-orbitaire, plaie cutanée, obstruction nasale/dyspnée, troubles de l'occlusion de la bouche, larmoiement.

Palpation : points douloureux, fausse mobilité, ensellure, crépitations (emphysème), zone d'enfoncement des planchers orbitaires, des os zygomatiques.

RHINOSCOPIE : (*otoscope si Ø rhinoscope disponible*) ⚠ Hématome de la cloison nasale, fracture du cartilage septal, épistaxis, plaie de muqueuse.

Examen endo-buccal : fracture/luxation/avulsion dentaire (*numérisation dentaire*), lésions gingivales, saignement/écoulement postérieur.
Examen neurologique : Glasgow, examen des nerfs crâniens (déficit olfactif, cécité, pupilles, diplopie, hypoesthésie de la face,).

PAS DE RADIOLOGIE STANDARD SYSTEMATIQUE

Le diagnostic des fract. du nez isolées n'est pas radiologique mais essentiellement clinique. Cependant, en cas d'agression, à titre médico-légal, faire un cone beam CT ≤ 24h + photos.*

* *aux HUG, téléphone au* ***35126***

Structure osseuse du nez
Complications
Séquelles

Références biblio :
- *EMC 2010, Tomasi - «Fractures du nez»*
- *American family physician 2004, Corry - «Management of acute nasal fracture»*
- *AO Surgery Foundation – Nasal Fracture*
- *Clinical Gate - Nasal fractures*

Traitement aux Urgences

Contusion nasale

- Antalgie
- Glace

Ø contrôle ou évt. chez méd. traitant

Fracture nasale ISOLÉE SIMPLE*

- HUG : Allo max. facial; sinon ORL.
- *Autres centres : selon habitudes.*

- Antalgie
- Glace
- Lavage fosses nasales (Rhinomer®)
- Gouttes vasoconstrict. (Nasivin®)

Fracture nasale ISOLEE COMPLEXE**

Allo spécialiste en urgence.
- *HUG : Maxillo-facial; si pas disponible, allo ORL.*
- *Autres centres : selon les habitudes du centre*

Hématome de cloison ?

oui →
- Drainage dans les 24 heures par le spécialiste ORL. Puis ATB per os (Augmentin® 5 jours ; si allergie à la péni, Dalacin®)

- Antalgie
- Glace
- Rappel de vaccin Di-Te***
- Rhinomer®
- Nasivin®

non → Fracture ouverte ?

oui →
- ATB per os : Augmentin® 5 jours ; si allergie à la péni -> Dalacin®
- Rappel de vaccin Di-Te***
- Antalgie
- Glace
- Rhinomer®
- Nasivin®

non →
- Antalgie
- Glace
- Rhinomer®
- Nasivin®

Suivi chez le spécialiste à +/- J3 (max. J5) selon les habitudes du Centre. → *Infos suivi*

Fracture nasale potentiellement ASSOCIÉE à autre(s) fracture(s) faciale(s) → Vers p. 2

⚠ Risque de consolidation de la fracture dès J10-14 ! *Dépassé ce délai, le patient devra attendre 6 mois pour subir une rhinoplastie avec un risque d'échec important.*

Critères d'hospitalisation :
- Hémorragie importante (-> méchage)
- Fuites de LCR
- Autre indication pour hospit. chez le polytraumatisé
- Risque d'obstruction des voies aériennes
- Fracture ouverte de la face

*: choc à basse énergie, Ø déformation, Ø tuméfaction, Ø plaie, Ø hématome cloison, mais forte susp. clinique

**: choc à haute énergie et/ou déformation et/ou tuméfaction et/ou plaie profonde et/ou hématome de cloison

***: Recommandations vaccination antitétanique

Prise en charge d'un traumatisme du NEZ (2/2)

Cet algorithme décisionnel ne se substitue pas au jugement clinique.

Fract. nasale potentiellement ASSOCIÉE à autre(s) fracture(s) faciale(s)

- CT-scan massif facial

- Allo spécialiste en Urgence.
-> HUG : chirurgien maxillo-facial; si pas disponible, médecin ORL.
-> Autres centres, selon habitudes.

Se référer à la prise en charge p.1 Vers p.1

Fracture nasale ISOLÉE COMPLEXE

Fracture nasale ASSOCIÉE à autre(s) fracture(s) faciale(s)

Ex : fracture de Lefort, de l'arcade zygomatique, de l'os malaire, fract. « blow-out », d'un sinus, dentaire

La prise en charge spécifique des fract. associées de la face n'est pas développée dans ce protocole.

Fracture nasale ASSOCIÉE SANS « complication immédiate* »

** : voir les « losanges roses » ci-contre*

- Antalgie
- Rappel de vaccin Di-Te, en cas de plaie
- Glace
- Position à 45º

Fracture ouverte de la face ?

oui

- ATB IV : Augmentin® 5 jrs; si allergie à la péni, Dalacin®
- Patient « à jeun »
- Antalgie
- +/- Glace
- Rappel vaccin DiTe
- 1 VVP, labo
- Position à 45º

Hématome cloison ?

oui

- Drainage par le spécialiste. Puis ATB IV (Augmentin® 5 jours ; si allergie à la péni, Dalacin®)

- Antalgie
+/- Glace
- 1 VVP, labo
- Position à 45º

Epistaxis massive?

oui

- Protéger voies aériennes *(selon algo ATLS)*
- Hémostase par le spécialiste
- Antalgie
- +/- Glace
- Aspiration murale
- 2 VVP, labo
- Position 45^0, si pas de contre-indication

Fistule LCR ?

oui

- Dosage bêta-2-transferrine

Si test bêta-2 positif :
- Appel neuro-chir. URGENT
- Patient « à jeun »
- Antalgie
- 1 VVP, labo
- ATB IV Augmentin®; si allergie à la péni : Dalacin®
- Position à 30^0, si pas de contre-indication

Dyspnée aigue ?

oui

- Protéger voies aériennes *(selon algo ATLS)*
- O2 au masque
- Patient « à jeun »
- Antalgie
- 1 VVP, labo
- Position 45º, si pas de contre-indication

Si suivi ambul. envisagé : chez spécialiste à +/- J3 (max. J5) selon habitudes du centre.

Hospitalisation

CAVE : Pas de mouchage, ni d'éternuement bouche fermée car risque d'emphysème sous-cutané.

M. Benkabouche/H. Spechbach

Retour p.1

Structure ostéo-cartilagineuse du nez

Figure 1. Charpente osseuse. 1. Os frontal ; 2. os nasal ; 3. processus frontal du maxillaire supérieur ; 4. gouttière lacrymale ; 5. épine nasale antérieure.

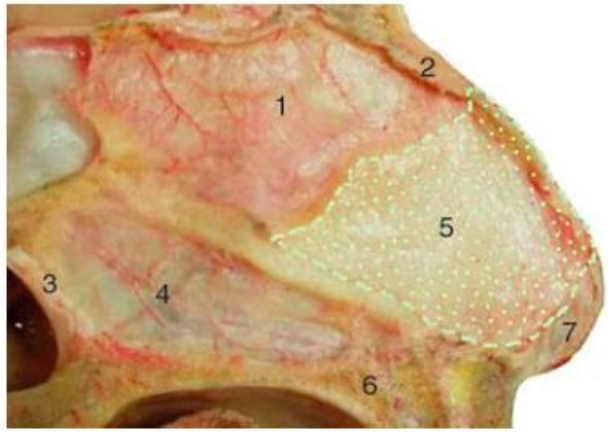

Figure 3. Septum nasal ostéocartilagineux. 1. Lame perpendiculaire de l'ethmoïde ; 2. os nasal ; 3. choane ; 4. vomer ; 5. cartilage quadrangulaire ; 6. prémaxilla ; 7. crus mésiale du cartilage alaire.

Extrait de « Fractures de nez » de Tomasi et al., EMC 2010

Retour p.1

Examen clinique

Palpation :

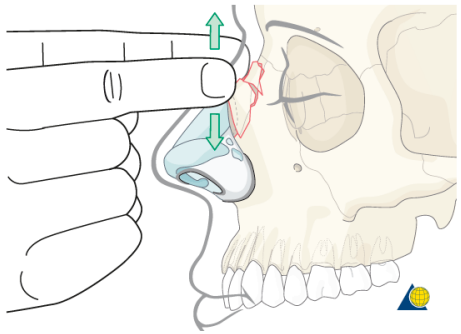

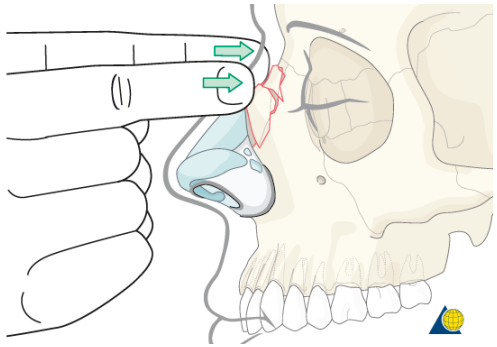

Recherche d'un hématome de la cloison nasale :

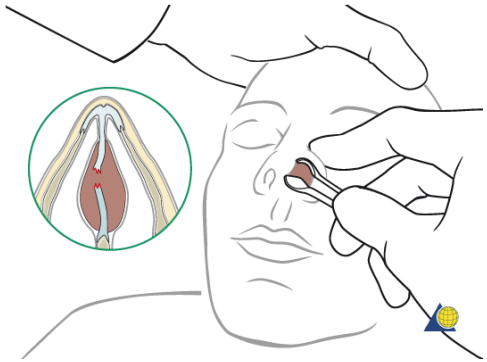

Après mouchage, examen au spéculum (à l'otoscope si spéculum non disponible) à la recherche d'un hématome de la cloison*

** Tuméfaction molle, dépressible à la palpation, arrondie en verre de montre, le + souvent des 2 côtés, sombre.*

Retour p.1

Complications potentielles

Immédiates :

- Œdème et ecchymoses
  Attitude : ad glace. Se résolvent spontanément en +/- 3 jours.
- Epistaxis
  Attitude : simple tamponnement antérieur suffisant la plupart du temps (patient installé à 45^0), en attendant l'arrivée du spécialiste pour hémostase (méchage versus coagulation à la bipolaire).
- Hématome de la cloison nasale
  Attitude : attente du spécialiste pour un drainage (<24 heures).
- Neurologiques : cécité, diplopie, troubles de l'olfaction
  Attitude : attente du spécialiste pour la suite de la prise en charge

Après quelques jours post-trauma :

- Hématome de la cloison nasale - non diagnostiqué initialement
- Surinfection avec abcès de la cloison secondaire à un hématome méconnu, cellulite orbitaire, méningite, sinusites (essentiellement ethmoïdales), thrombophlébites cérébrales/sinus caverneux, abcès cérébral
- Nécrose/fibrose avec fonte du cartilage, ensellure nasale, troubles de la perméabilité nasale
- Déviation septale
- Cécité, troubles visuels
- Troubles olfactifs

Retour p.1

Séquelles potentielles

Séquelles de fractures du nez		
Esthétiques	Il faudra attendre au moins 6 mois avant d'envisager leur réparation pour permettre la stabilisation des fractures et de la fibrose cicatricielle.	La rhinoseptoplastie réparatrice est une intervention souvent difficile, d'où l'importance de la réparation primaire -> Penser à informer le patient dès la première consultation.
Respiratoires	Obstruction nasale résiduelle.	Bilan : scanner des sinus TTT : septoplastie.
Olfactives	Anosmie (perte totale de l'odorat), lorsque présente, est définitive.	Due à une fracture de la lame criblée par lésion des filets olfactifs.
Lacrymales	Larmoiement ou dacryocystite (infections répétées du sac lacrymal).	Bilan : dacryo-scanner Obstruction résiduelle du canal lacrymo-nasal TTT : dacryo-cysto-rhinostomie
Infections chroniques	- Sinusite frontale. Le plus souvent liée à un obstacle sur le canal naso-frontal de drainage.	Bilan : scanner massif facial. TTT : re-perméabilisation par voie endoscopique endonasale.
	- Sinusite maxillaire.	Bilan : scanner massif facial. TTT : re-perméabilisation par méatotomie moyenne.
Névralgie post-traumatique du nerf nasal externe	Douleur à la pression = signe clinique. Confirmation par test d'anesthésie locale supprimant la douleur.	TTT : section du nerf ethmoïdal antérieur.

Retour p.1

Nomenclature de numérisation dentaire

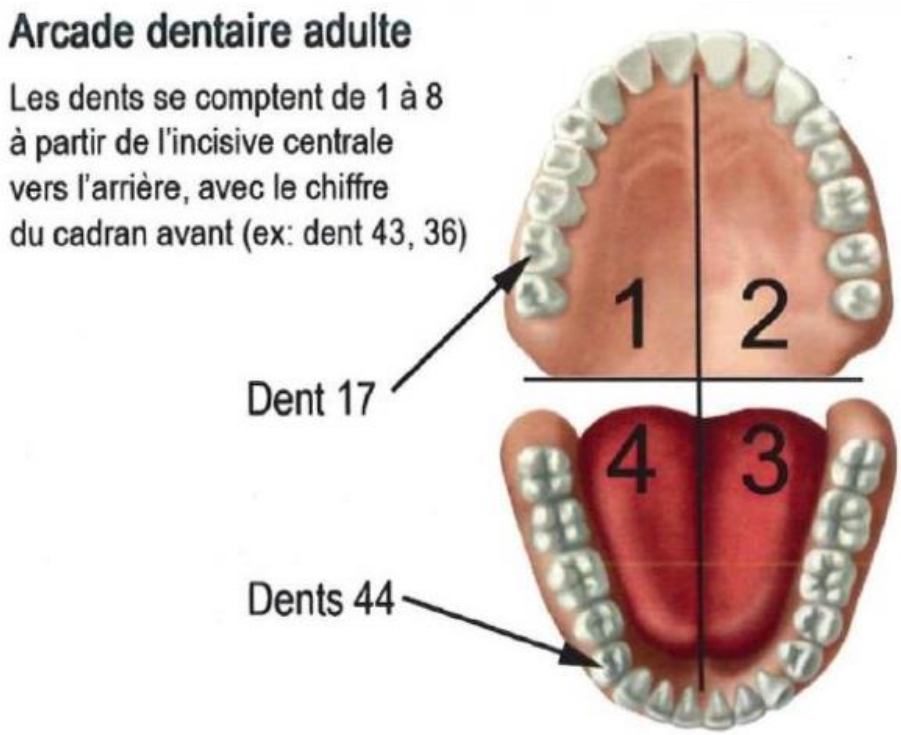

Retour p.1

Informations pour le suivi

Lors de fracture nasale, le patient doit avoir un suivi chez le spécialiste à J+/-3 (max. J5) pour programmer, au besoin, une réduction à J +/-7. CAVE : Risque de consolidation dès J10-14 et de report de l'intervention à 6 mois !

⚠ Signaler au patient d'apporter, lors de la consultation de +/- J3, des photos d'AVANT l'accident face/profil de bonne qualité si possible.

HUG - coordonnées utiles :

- GSM chirurgien maxillo-facial de garde : 079 55 32 682 (24/24 heures - 7/7jours)
- GSM de ORL de garde : 079 55 33 938

Lorsque RDV de suivi à organiser depuis les Urgences en Chirurgie maxillo-faciale semi-urgentes :
Secrétariat : 022 372 79 95 ou mail à : Cindy.CatellinTellier@hcuge.ch
En précisant les coordonnées du patient, date naissance, diagnostic et date de survenue du traumatisme.