# Protocole ABCES

Abcès localisé sur l'un des membres: jambe, bras, pied, mains, axillaire, inguinal

Cellulite d'accompagnement

OUI → Délimitation, photo et AB

NON → Pas d'AB d'emblée

En cas de doute, l'échographie permet de différencier entre cellulite ou abcès

Fluctuant, clairement délimité, non proche de vaisseaux de grands calibres, superficiel, translucide de préférence

NON → Echographie d'urgentiste (Lien)

Pas de collection → Maturation de l'abcès avec un emplâtre vésicant si zone cutanée pas trop exposée (ex: Ichtholan à utiliser selon la notice)

Suivi en salle de traitement par le médecin traitant ou par une permanence médico-chirurgicale

Collection

OUI → L'échographie permet d'évaluer la taille et la profondeur de l'abcès

Break Time Patient confortable ? ( Hypnose, meopa, anesthésie locale )

OUI → Technique d'incision

Si récidivent ou multiples ou antibiothérapie considérée (Lien AB) → Culture bactérienne à la recherche MRSA + toxine panton valentine

Recommandation systématique de la culture par frotti de l'abcès à but de documentation microbiologique

**Désinfection de l'abcès/ rinçage:**

Utilisation aiguille boutonnée dans toutes les directions et grande quantité de NaCl

Lien rinçage de plaie avec cavité

Abcès localisé sur le visage → Référer en première instance aux dermatologues

Abcès localisé sur la sphère génitale ou sur le mamelon → Référer en première instance aux:
- gynécologue => femmes
- urologue => hommes

Abcès périanal → Se référer au protocole de proctologie

**Techniques de dermatologue** :
- Ne pas inciser d'emblée: diminuer l'inflammation en priorité.
- ttt anti-inflammatoire : **pas AINS !** Utiliser plutôt à but anti-inflammatoire => Doxycycline (100 mg 2x/j durant 1 semaine) et AB

Suivi à 24h avec si nécessaire des photos avant et après le geste médical et réévaluation si besoin.
Selon évolution locale, évaluer :
- si introduction d'une antibiothérapie orale
ET/OU
- si nouvelle incision à effectuer:
Retrait 24/48h de la mèche imbibée de Bétadine.
Douche 4 à 6X/jour (spécifiques pour les abcès: axillaires, inguinaux et sacro-coccygiens.
Arrêt de travail associé.


Dr. CHOI-TOCHE Luis-David, Dre. MAILLARD Alexia ; Dre TOUTOUS TRELLU Laurence / rédactrice, VILLAR Béatriz

Retour algorithme

# Echographie de l'abcès

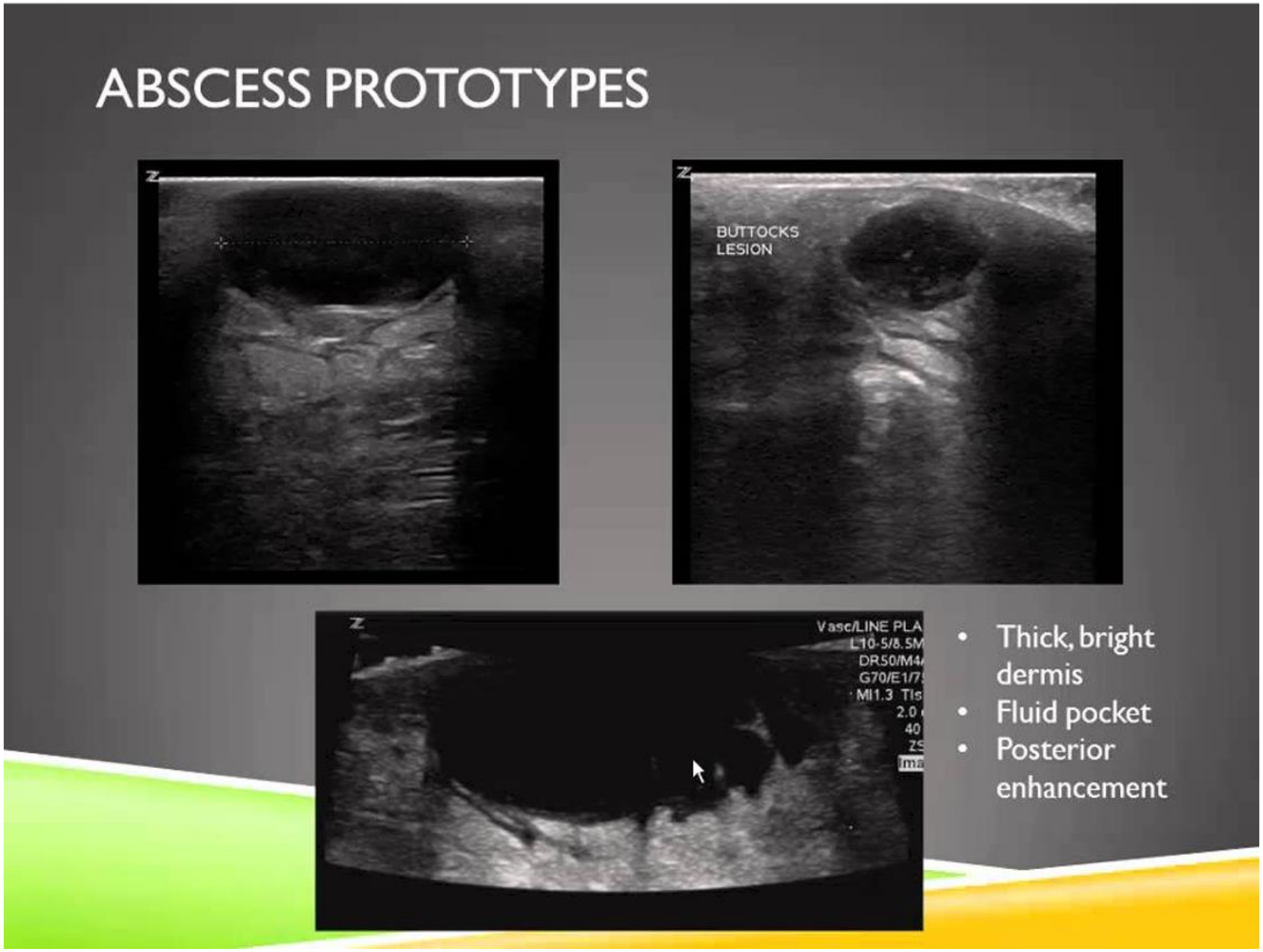


https://www.youtube.com/watch?v=ncc0Uiswt58

Retour algorithme

# Préparation du patient à l'incision

## Patient

- Explication du geste, (ne pas sur-préparer le patient pour éviter du stress).
- Pommade de lidocaïne en local 30 minutes avant le geste (pendant l'attente).
- Si pas de contre-indication et personnel disponible: anesthésie inhalée au protoxyde d'azote.
- Si patient réceptif à l'hypnose: utiliser le personnel formé à l'interne en premier lieux ou pour les patients des HUG, composer le **32 746**
- Si anesthésie inhalée non disponible, patient anxieux et pas de contre-indication: prémédication avec une benzodiazépine 30 minutes avant le geste.

## Environnement

- Placer le patient dans un box fermé de préférence.
- Demander, la plupart du temps, à l'entourage de quitter la salle.

## Matériel

- Fioles de Lidocaïne et de bicarbonate, (spray froid) + Kit d'exploration + mosquito + sonde boutonnée + 2 seringues de 20cc + cupule remplie de NaCl 0,9% + cupule remplie de désinfectant. Mèche imbibée de Bétadine diluée + curette.
- Au cas pas cas: matériel de prélèvement bactériologique.

# Technique d'incision

**Technique Conventionnelle: ( si possible pas sur le visage)**

- Mise en place d'une mèche imbibée de Bétadine® sans «bourrage» de mèche et laisser une ouverture pour évacuation de l'exsudat.
- Réaliser une incision de taille suffisante pour permettre un bon drainage de l'abcès.
- Ne pas hésiter à creuser à l'intérieur de l'abcès et détruire les septas en utilisant une curette ou un mosquito.

**Pour information : Technique Loop drainage**:

- A discuter avec le patient (matériel de drainage en place jusqu'à une semaine avec nécessité d'un suivi rapproché, voire quotidien en salle de traitement.
- Association le plus souvent à un traitement antibiotique per os.
- Fiche technique à part pour incision et si possible incision sur la longueur de l'abcès.

Lien

Retour algorithme

# Antibiothérapie

- Antibiothérapie (non systématique) à évaluer  si présence d'une surinfection locale et à privilégier si terrain récidivant ou si signes locaux de DHD.
- Nécessite la réalisation d'une culture bactérienne sur frottis **AVANT** antibiothérapie(récidive ou plusieurs localisations).
- A privilégier : Co-amoxicilline 1 g 3x/j (si poids >60 kg) avec suivi à 72h, sinon se référer au guide des AB des HUG.

http://www.intrahug.ch/sites/intranet/files/users/u65780/guide_therapies_a6_6.pdf

Retour algorithme

# Loop drainage

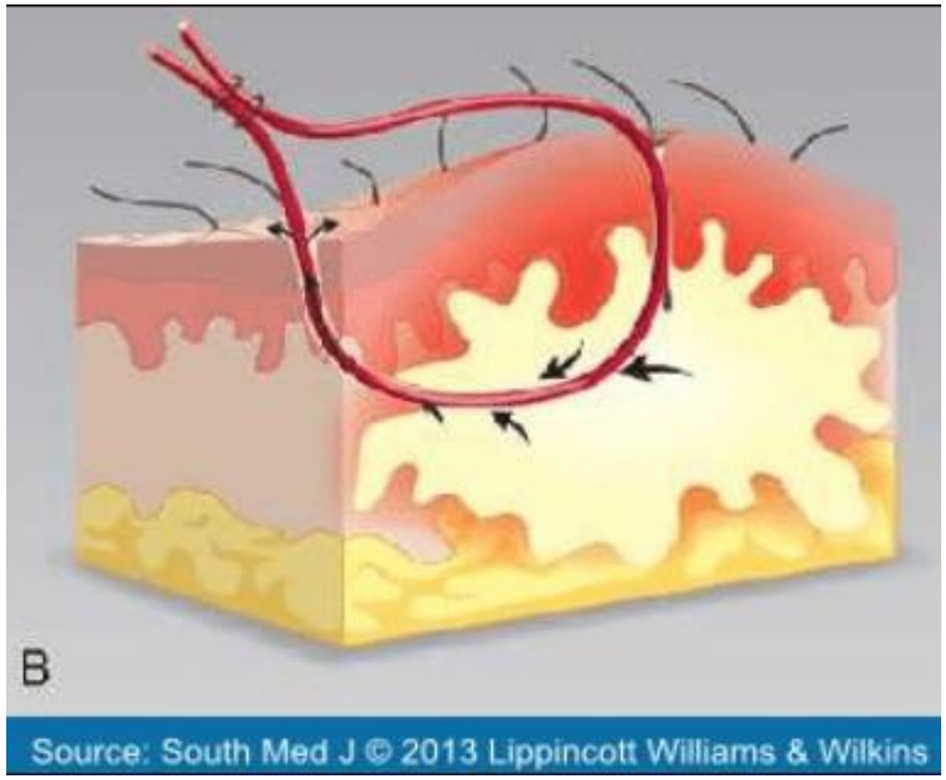

https://www.ajemjournal.com/article/S0735-6757(14)00748-7/pdf

# Bibliographie


- Subramaniam S, Bober J, Chao J, Zehtabchi S. Point-of-care Ultrasound for Diagnosis of Abscess in Skin and Soft Tissue Infections. *Acad Emerg Med*. 2016;23(11):1298-1306.
- Leinwand M, Downing M, Slater D, Beck M, Burton K, Moyer D. Incision and drainage of subcutaneous abscesses without the use of packing. J Pediatr Surg. 2013 Sep;48(9):1962-1965
- O'Malley GF, Dominici P, Giraldo P, Aguilera E, Verma M, Lares C, Burger P, Williams E Routine packing of simple cutaneous abscesses is painful and probably unnecessary. Acad Emerg Med. 2009 May;16(5):470-473
- Talan DA, Mower WR, Krishnadasan A, et al. Trimethoprim-Sulfamethoxazole versus Placebo for Uncomplicated Skin Abscess. *N Engl J Med*. 2016;374(9):823-832.
- Gottlieb M, DeMott JM, Hallock M, Peksa GD. Systemic Antibiotics for the Treatment of Skin and Soft Tissue Abscesses: A Systematic Review and Meta-Analysis. *Ann Emerg Med*. 2019;73(1):8-16.
- Netgen. 'Staphylocoques dorés producteurs de leucocidine de Panton-Valentine : notions en pratique clinique'. Revue Médicale Suisse. Accessed 2 May 2020. Lien
- Netgen. 'Infections cutanées aux urgences :le diable se cache dans les détails'. Revue Médicale Suisse. Accessed 2 may 2020. https://www.revmed.ch/RMS/2016/RMS-N-526/Infections-cutanees-aux-urgences-le-diable-se-cache-dans-les-details.
- Chinnock B, Hendey GW. Irrigation of Cutaneous Abscesses Does Not Improve Treatment Success. *Ann Emerg Med*. 2016;67(3):379-383.
- Gottlieb M, Peksa GD. Comparison of the loop technique with incision and drainage for soft tissue abscesses: A systematic review and meta-analysis. *Am J Emerg Med*. 2018;36(1):128-133.
- La référence de l'IDSA pour plus d'information et recommendations officielles de la société savante américaine : Lien
- Et de la société savante français : Lien