Disponible en ligne sur
SciVerse ScienceDirect
www.sciencedirect.com

Elsevier Masson France
EM|consulte
www.em-consulte.com

Médecine Nucléaire 36 (2012) 605–614

Médecine Nucléaire
Imagerie Fonctionnelle et Métabolique

Article original

Applications cliniques de l'imagerie hybride TEP-IRM

Clinical applications of hybrid PET-MR

O. Ratib [b,*], M. Lord [c], M. Becker [a], M. Viallon [a], J.-P. Vallée [a], P. Loubeyre [a], J.-P. Willi [b], O. Rager [b], V. Garibotto [b], H. Zaidi [b], E. Fleury [b], A. Figueiral [b], C. Becker [a]

[a] *Service de radiologie, département d'imagerie et des sciences de l'information médicale, hôpitaux universitaires de Genève, rue Gabrielle-Perret-Gentil 4, 1211, Genève 14, Suisse*

[b] *Service de médecine nucléaire et d'imagerie moléculaire, département d'imagerie et des sciences de l'information médicale, hôpitaux universitaires de Genève, rue Gabrielle-Perret-Gentil 4, 1211, Genève 14, Suisse*

[c] *Département de médecine nucléaire, centre hospitalier de l'université de Montréal, 3840, rue Saint-Urbain, Montréal, Canada*

Reçu le 22 juillet 2012 ; accepté le 27 juillet 2012
Disponible sur Internet le 19 septembre 2012

Résumé

Cet article rapporte les résultats d'évaluation des performances d'un système hybride d'imagerie du corps entier combinant une IRM 3 Tesla et un tomographe à émission de positons (TEP) à détection de temps de vol (TOF) placés aux deux extrémités d'une table mobile. Soixante-deux patients ont été étudiés par cette technique immédiatement après un examen de routine TEP/TDM. Le protocole d'imagerie comprenait une acquisition IRM du corps entier utilisée pour la localisation anatomique et le calcul des coefficients d'atténuation tissulaire, suivie d'un examen IRM diagnostique complet. L'évaluation des résultats comprenait une analyse visuelle des images et une mesure des valeurs normalisées de fixation du radiotraceur (SUV) des lésions et de différents organes. Les résultats ont ensuite été comparés à l'examen TEP/TDM. Les examens TEP/IRM ont été enregistrés avec un délai moyen de 85 ± 22 minutes après l'examen TEP/TDM et ont montré une parfaite corrélation des observations entre les deux examens. Pour 42 patients (68 %), nous avons aussi obtenu un examen IRM diagnostique complémentaire sans évidence de défauts ou d'artefacts. Les mesures de SUV des lésions tumorales ont montré une excellente corrélation (R^2 = 0,89). Étant donné le délai entre les deux examens, les valeurs de SUV mesurées dans les différents organes varient de manière importante due à des changements de biodistribution du traceur au cours du temps. Nos résultats préliminaires montrent que cette nouvelle technique d'imagerie hybride est parfaitement applicable en clinique en donnant des résultats comparables à ceux qu'on pourrait obtenir par l'acquisition séparée des deux modalités.
© 2012 Publié par Elsevier Masson SAS.

Mots clés : TEP ; Imagerie hybride ; TEP/IRM ; TEP/TDM ; Oncologie

Abstract

This paper reports the results of a preliminary study evaluating the feasibility and performance of a first whole body hybrid PET/MR scanner allowing sequential acquisition of co-registered MR and PET images. Sixty-two patients underwent whole body PET/MR imaging immediately after a clinical PET/CT. The hybrid device consists of a 3T MR and a time-of-flight PET scanner sharing a single bed allowing sequential acquisition of co-registered MR and PET images. Imaging protocols included a whole body MR used for attenuation correction of PET followed by high-resolution diagnostic MR. Image analysis included visual identification of radiotracer uptake in tumors and measurement of standardized uptake values (SUV) in tumoral lesions and in normal organs. PET images acquired in the PET/MR with a delay of 85 ± 22 minutes (range 49–120 minutes) showed perfect correlation and identical diagnostic quality compared to PET/CT. In 42 patients (68%), additional high-resolution MR sequences were acquired for clinical diagnosis showing excellent quality without any visually detectable artifacts. SUV measurements of tumor lesions obtained after correction with MR attenuation maps showed an excellent correlation with PET/CT (R^2 = 0.89 and R^2 = 0.95 for mean and maximum tissue uptake respectively). Due to the delay between the two studies, changes in tracer uptake biodistribution of normal tissue were observed. Our preliminary data show that whole body PET/MR is clinically applicable in oncologic patients yielding a comparable diagnostic performance as PET/CT with respect to lesion detection and localization.
© 2012 Published by Elsevier Masson SAS.

Keywords: PET; PET-MRI; Oncology; Hybrid imaging; Multimodality imaging

* Auteur correspondant.
Adresse e-mail : osman.ratib@hcuge.ch (O. Ratib).

0928-1258/$ – see front matter © 2012 Publié par Elsevier Masson SAS.
http://dx.doi.org/10.1016/j.mednuc.2012.07.009

1. Introduction

L'imagerie hybride TEP/TDM a largement remplacé en pratique clinique l'imagerie TEP seule en apportant des avantages de localisation et de performance diagnostique qu'offre la fusion des deux modalités pour la localisation et la détection des lésions dans l'évaluation des extensions et du suivi des tumeurs. Cette technique hybride a actuellement toute sa place dans les investigations diagnostiques et le suivi des traitements oncologiques. Plusieurs études ont démontré la supériorité de cette technique hybride pour l'identification et la localisation de lésions par rapport aux examens obtenus sur deux machines séparées [1,2]. La visualisation simultanée des informations métaboliques et anatomiques sur les images de fusion de TEP/TDM s'avère supérieure en précision diagnostique et en performance aux examens de TDM ou de TEP pris séparément, notamment dans les investigations de diagnostic et de suivi thérapeutique en oncologie. Avec l'évolution technologique de ces machines hybrides qui incorporent aujourd'hui des scanners TDM de très haute performance, il devient possible de compléter les examens avec un examen TDM diagnostique selon les protocoles radiologiques standard dans la même session. La précision de ces examens et l'alignement des modalités fusionnées permettent en effet une plus grande précision d'interprétation, mais surtout une moins grande incertitude des interprétations si on les compare aux interprétations des deux modalités prises séparément.

Par ailleurs, l'IRM est une technique qui apporte des éléments diagnostiques complémentaires aux autres techniques d'imagerie et, en particulier, dans la différenciation tissulaire des tissus mous et des tumeurs. Il n'est pas rare que les patients subissent un examen IRM en complément aux examens TEP/TDM pour affiner le diagnostic et compléter les investigations de certaines pathologies par des éléments que la TDM ne peut pas fournir [3]. Dans certains cas, l'imagerie IRM fournit toutes les informations anatomiques et morphologiques nécessaires rendant l'imagerie TDM souvent non contributive au diagnostic. C'est, dans ces cas, qu'une imagerie hybride TEP/IRM prendrait toute sa valeur remplaçant avantageusement l'imagerie TEP/TDM [4]. Des nouvelles séquences d'imagerie IRM, comme les images de diffusion, offrent aujourd'hui des compléments d'information fonctionnelle de haute sensibilité pour des investigations en oncologie par exemple [5]. Ces techniques combinées aux images métaboliques de la TEP prennent toute leur valeur dans le suivi des traitements oncologiques, dans la détection des récidives et des métastases, mais aussi tout particulièrement dans l'investigation répétée pour le suivi de patients jeunes et dans les cas de patients pédiatriques où l'IRM remplace avantageusement la TDM par l'absence de radiation ionisante.

Avec la perspective de nouvelles machines hybrides TEP/IRM se profilent aussi de nouveaux défis technologiques et pratiques. Le temps d'acquisition d'un examen TEP/IRM peut être significativement plus long qu'un examen TEP/TDM, surtout s'il comprend l'ensemble des séquences IRM nécessaires pour un examen diagnostique complet. Une optimisation des protocoles et leur adaptation aux différentes régions anatomiques et aux différentes indications cliniques seront nécessaires pour pouvoir effectuer ces examens dans des plages horaires compatibles avec une routine clinique, mais surtout pour assurer un certain confort du patient. Pour être acceptable en pratique, l'examen devrait idéalement pouvoir s'effectuer dans son intégralité en moins d'une heure.

L'autre défi de l'imagerie TEP/IRM est la problématique de la correction d'atténuation tissulaire des rayonnements de TEP. En imagerie TEP/TDM, les images de TDM permettent de calculer les coefficients d'atténuation des tissus de manière assez précise dans tout le corps à partir de la densité tissulaire aux rayons X. En IRM, les images ne permettent pas de calculer directement les coefficients d'atténuation des rayons par les différents tissus et pour cela il faut effectuer des approximations géométriques pour estimer l'atténuation tissulaire des différentes parties du corps. Un programme de segmentation automatique des différentes parties du corps permet d'identifier à partir d'images IRM du corps entier les différentes parties du corps et d'y associer des coefficients d'atténuation moyen pour différents types de tissus [6].

2. Matériel et méthodes

Un nouveau prototype de scanner hybride TEP/IRM corps entier (Philips Ingenuity TF) comprenant un tomographe TEP (GEMINI Time-of-Flight) et une IRM 3 Tesla (Achieva 3T X-series) a été installé en avril 2010 et testé dans notre institution jusqu'à janvier 2011, date de sa mise en production clinique. Comme la Fig. 1 le montre, cet appareil regroupe les deux modalités séparées par environ 3 mètres dans une même installation autour d'une table pivotante de 180° permettant de déplacer le patient d'un scanner à l'autre en le gardant parfaitement immobile sur la table. Le tomographe TEP est équipé d'éléments de protection permettant d'isoler l'électronique et les photomultiplicateurs des effets du champ magnétique de l'IRM. D'autres modifications de l'électronique ont également été appliquées pour diminuer l'influence de ces composants pouvant parasiter les images d'IRM [7].

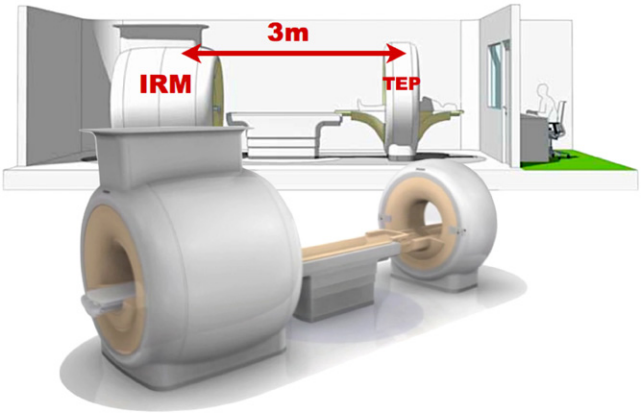

Fig. 1. Illustration du système hybride TEP/IRM.
Diagram of the whole body sequential PET/MR scanner.

Dans une première phase de test, ce système a été validé en application clinique sur 62 patients en comparant les examens TEP/IRM avec les examens de TEP/TDM effectués le même jour.

2.1. Protocoles d'examens

Tous les patients ont été étudiés juste après un examen TEP/TDM de routine effectué sur un scanner hybride (Siemens Biograph 64). Un exemple comparant les examens TEP-TDM et TEP-IRM obtenus chez le même patient est illustré par la Fig. 2. Ce premier examen a été pratiqué en moyenne 71 ± 10 minutes après l'injection intraveineuse de 361 ± 32 MBq de déoxyglucose marqué au fluor-18 (FDG). Immédiatement après l'examen TEP/TDM, les patients étaient transportés pour être examinés sans injection supplémentaire de radiotraceur sur le système TEP/IRM avec un délai moyen de 85 ± 22 minutes (entre 49 et 120 minutes) entre les deux examens.

L'examen TEP/IRM commençait toujours par une acquisition IRM du corps entier (appelé atMR) servant au calcul des coefficients d'atténuation tissulaire pour la correction des images TEP. Le patient était ensuite introduit dans le scanner TEP par rotation de la table et des images TEP du corps entier étaient enregistrées en six à huit positions de lit de trois minutes chacune.

Selon les indications cliniques, l'examen était complété par des séquences IRM diagnostiques sur certaines parties du corps en suivant les protocoles cliniques standard utilisant différentes antennes de surface selon la région étudiée.

Pour l'acquisition de la séquence corps entier utilisée pour la correction d'atténuation, l'antenne corps (QBC) était utilisée comme antenne réceptrice et une séquence d'écho de gradient 3D pondérée en T1 avec un angle d'inversion de 10°, un TE de 2,3 ms, un TR de 4,1 ms et un champ de vue de 600 mm. Les paliers d'acquisition 3D étaient de 120 mm, avec résolution de $3 \times 3 \times 6$ mm^3 par voxel et un *overlap* de 12 mm entre chaque palier.

Les séquences IRM diagnostiques supplémentaires comprenaient, notamment, des séquences FSE pondérées en T1 ou pondérées en T2, ainsi que des séquences spécifiques 3D VIBE, 3D THRIVE, 3D CISS et 3D STIR avec, dans certains cas selon les indications cliniques, des séquences enregistrées après injection de gadolinium. Dans 12 cas, nous avons également complété l'examen par des séquences corps entier de plus haute résolution, en particulier des séquences eTHRIVE 3D habituellement utilisées pour l'abdomen avec les paramètres suivants : TE = 2,3 ms, TR = 3,9 ms, angle = 10° et des paliers de 180 mm *slab/stack* et 12 mm d'*overlap*. En obtenant des volumes d'acquisition rectangulaire, la résolution spatiale obtenue était de 1,5 × 1,5 mm.

2.2. Traitement d'images et correction d'atténuation

Une méthode de correction d'atténuation précédemment validée par le constructeur contre les données de TEP/TDM a été appliquée [8]. Cette technique est basée sur la segmentation automatique des images IRM du corps entier en trois régions : l'extérieur du corps, les parties solides du corps considérées comme ayant un coefficient d'atténuation moyen des tissus mous et les zones pulmonaires auxquelles on applique un coefficient d'atténuation moyen des poumons (air). La carte d'atténuation ainsi générée est appliquée pour corriger les données TEP de manière identique à la technique utilisée pour les examens TEP/TDM (Fig. 3). Les coefficients d'atténuation de la table d'examen ainsi que les cartes d'atténuation des différentes antennes de surface préalablement mesurées étaient également rajoutées au coefficient d'atténuation du corps du patient.

2.3. Population étudiée

Soixante-deux patients ont été étudiés pour cette étude, 27 femmes et 35 hommes ayant un poids moyen de 74 ± 16 kg variant entre 36 kg et 96 kg. Les patients ont été sélectionnés aléatoirement parmi les patients qui nous sont référés pour un examen TEP/TDM. Les pathologies étudiées étaient diverses et comprenaient des tumeurs de la prostate (neuf), des cancers du sein (huit), des cancers pulmonaires (cinq), des cancers

Fig. 2. Vues coronales d'images corps entier obtenues en TEP/TDM et en TEP-/IRM, chez le même patient, montrant une captation focale suspecte au niveau du hile pulmonaire droit.
Coronal views of PET/CT and PET/MRI study in a patient showing small pathological mediastinal lymph node on the right hilus.

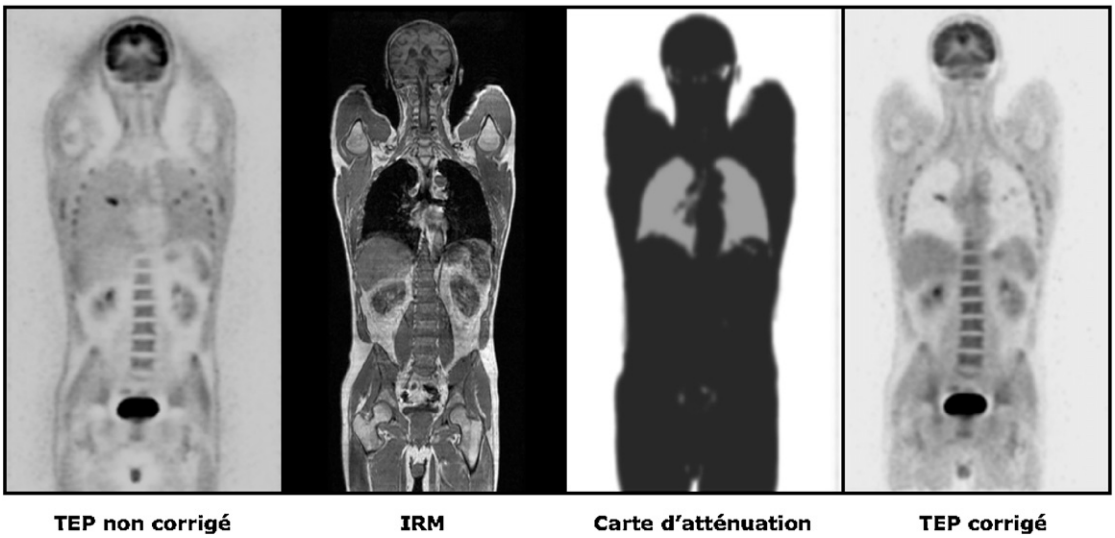

Fig. 3. Technique de correction d'atténuation des images TEP obtenues par segmentation des images IRM et création d'une « carte » d'atténuation tissulaire utilisant des coefficients d'atténuation moyens des différents types de tissu. De gauche à droite : image TEP sans correction d'atténuation, image IRM du corps entier, carte d'atténuation, image TEP après correction d'atténuation.
Attenuation correction of PET images using an attenuation map generated from automatic segmentation of whole body MRI images. From left to right: uncorrected PET image, whole-body MR image, attenuation map, and attenuation corrected PET scan.

gynécologiques (cinq), des lymphomes (quatre), des sarcomes et tumeurs osseuses (quatre), des cancers digestifs (quatre), des tumeurs cérébrales (quatre), des tumeurs ORL (trois), des mélanomes (deux), des tumeurs du pancréas (deux), des cas d'investigation pour recherche de foyer d'épilepsie (deux) et dix autres cas de pathologies diverses (screening, infections, pathologies vasculaires, tumeurs endocrines et tumeur thymique). Cette étude a été approuvée par notre comité d'éthique et les patients ont été recrutés sur une base volontaire après avoir été dûment informés sur les modalités de l'étude et signé un formulaire de consentement.

2.4. Interprétation et analyse des images

Les examens ont été revus et analysés par deux observateurs, un radiologue et un médecin nucléariste aveugles des examens TEP/TDM lors de la lecture des examens TEP/IRM. Les images et les observations de l'examen TEP/IRM ont été comparées aux résultats de l'examen TEP/TDM effectué préalablement le même jour. L'identification de lésions et de foyers de fixation pathologique du radiotraceur a été attentivement inventoriée et comparée entre les deux examens. Une analyse subjective de la qualité des images TEP a également été obtenue de chaque observateur, accompagnée d'une appréciation sur la présence d'artéfacts d'atténuation ou de reconstruction des images TEP en présence d'implants métalliques ou d'altération des images par des mouvements respiratoires.

Une analyse quantitative de la fixation du radiotraceur sur les images TEP selon la formule du *standard uptake values* (SUV) a été appliquée sur des régions d'intérêt dessinées manuellement sur les lésions présentant une captation anormale du radiotraceur ainsi que sur des régions anatomiques prédéterminées comprenant le cerveau, le poumon droit, le cœur, le foie, le côlon, le muscle psoas, le muscle fessier droit et la quatrième vertèbre lombaire. Les valeurs SUV maximales et moyenne de ces régions ont ensuite été comparées entre les deux examens TEP de chaque patient.

3. Résultats

L'analyse visuelle des examens par les deux observateurs indépendants n'a pas mis en évidence de différence significative de qualité entre les deux examens TEP obtenus successivement. Parmi les 62 patients, 29 lésions focales présentant un hypermétabolisme et une captation anormale du radiotraceur ont été identifiées chez 24 patients. La taille moyenne de ces lésions mesurées sur les images de CT était de $3{,}8 \pm 2{,}5$ cm de diamètre allant de 0,9 cm à 12 cm. Toutes ces lésions ont été clairement identifiées sur les deux examens, excepté une petite lésion rétrocardiaque qui a été initialement manquée sur le premier examen de TEP/TDM, mais qui a été identifiée sur l'examen de TEP/IRM. Cette lésion a ensuite été clairement identifiée, rétrospectivement, sur l'examen TEP/TDM également.

L'analyse quantitative des images TEP a montré d'importantes variations de biodistribution du radiotraceur entre les deux examens dans les différents organes. On a notamment observé dans plusieurs cas une augmentation de la fixation au niveau du cœur, du tube digestif et des os, alors qu'on observait une diminution du taux de captation au niveau des poumons et de l'abdomen (Tableau 1). Ces variations qui n'étaient pas toujours présentes chez tous les individus n'étaient généralement pas statistiquement significatives, sauf pour le cerveau ($p < 0{,}001$), le foie ($p = 0{,}001$) et le muscle psoas ($p = 0{,}005$). Ces variations de distribution du traceur au cours du temps sont en accord avec des observations rapportées précédemment dans la littérature [9,10].

Tableau 1
Variabilité des mesures semi-quantitatives de *standard uptake values* (SUV) entre les deux examens TEP dans différentes régions anatomiques. Le délai moyen entre les deux examens était de 85 ± 22 minutes, variant entre 49 et 120 minutes.
Variability in biodistribution of FDG uptake in different organs measured in the two sequential PET studies recorded on a PET/CT scanner and a PET/MR scanner over one hour apart (average delay 85 ± 22 minutes, range 49 to120 minutes).

SUV moyen	TEP/TDM	TEP/IRM	*p* (*t*-test)
Cerveau	6,7 ± 1,9	5,7 ± 2,2	< 0,001
Poumon	0,5 ± 0,1	0,5 ± 0,2	0,629
Cœur	3 ± 1,5	3 ± 1,9	0,811
Foie	2,2 ± 0,5	1,9 ± 1,6	0,001
Muscle psoas	0,7 ± 0,2	0,9 ± 0,4	0,004
Muscle fessier	0,6 ± 0,2	0,7 ± 0,2	0,111
Vertèbre L4	2 ± 0,6	2,1 ± 0,9	0,221
Lésions tumorales	5,1 ± 3,7	5,6 ± 4,9	0,193

Dans les lésions tumorales, en revanche, on observait souvent une augmentation subjective de l'intensité de fixation du radiotraceur par rapport au bruit de fond dans le second examen TEP obtenu plus tardivement. Ce phénomène est assez connu dans les lésions malignes et a déjà été décrit dans différents types de cancers. Les valeurs de SUV de toutes les lésions tumorales montrent une légère tendance à augmenter entre le premier et le second examen sans toutefois atteindre une différence statistiquement significative : +33,1 % ($p = 0{,}05$) pour le SUVmax mesuré sur la TEP/IRM par rapport à celui mesuré sur la TEP/TDM et +24,8 % ($p = 0{,}08$) pour le SUVmoyen ; la valeur moyenne de SUV moyen étant 4,94 sur le premier examen et 5,52 sur le second, alors que la valeur moyenne de SUV maximum était de 9,43 sur le premier examen et 10,7 sur le second (Fig. 4). La corrélation entre les valeurs mesurées sur la première TEP (de l'examen TEP/TDM) et la seconde (de l'examen TEP/IRM) était excellente aussi bien pour les SUV moyens que maximaux avec un R^2 de 0,89 et 0,91, respectivement (Fig. 5).

Aucun artefact n'a été observé visuellement pouvant provenir d'une erreur de correction d'atténuation ou de qualité insuffisante des images. Seules des altérations des images dues aux mouvements respiratoires au niveau du diaphragme ont pu être observées sur certains examens TEP/IRM, mais étaient aussi souvent présentes sur les examens de TEP/TDM. Une comparaison plus directe entre les cartes d'atténuation appliquées aux images de TEP/IRM et celles appliquées aux images de TEP/TDM n'était toutefois pas possible car les différences de positionnement des patients entre les deux examens ne permettaient pas d'aligner les deux cartes d'atténuation. De plus, les valeurs d'atténuation appliquées aux images de TEP/IRM sont des valeurs arbitraires moyennes appliquées de manière constante sur les différentes plages tissulaires.

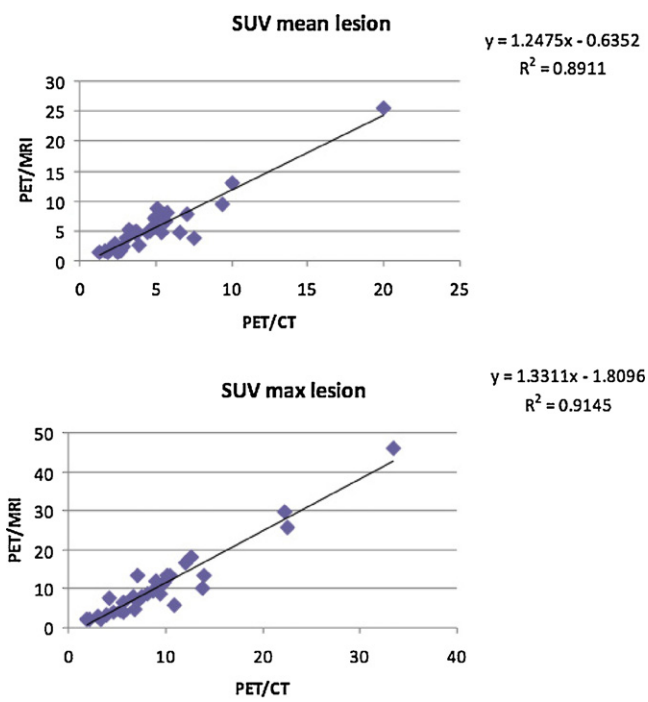

Fig. 4. Corrélation entre les mesures de *standard uptake values* (SUV) moyens et maximums mesurés sur l'examen TEP/TDM et TEP/IRM. La pente confirme une légère augmentation des valeurs mesurées sur le second examen TEP enregistré sur la machine TEP/IRM compatible avec une redistribution du traceur dans les lésions. Cette augmentation n'était toutefois pas statistiquement significative.
Correlation between mean and maximum standard uptake values (SUV) measured on focal hypermetabolic lesions on PET/CT and PET/MR scanner. The linear correlation confirms the trend of increased SUV measures on delayed PET-MR images due to increased tracer uptake in cancer lesions on delayed images. However, this increase was not statistically significant.

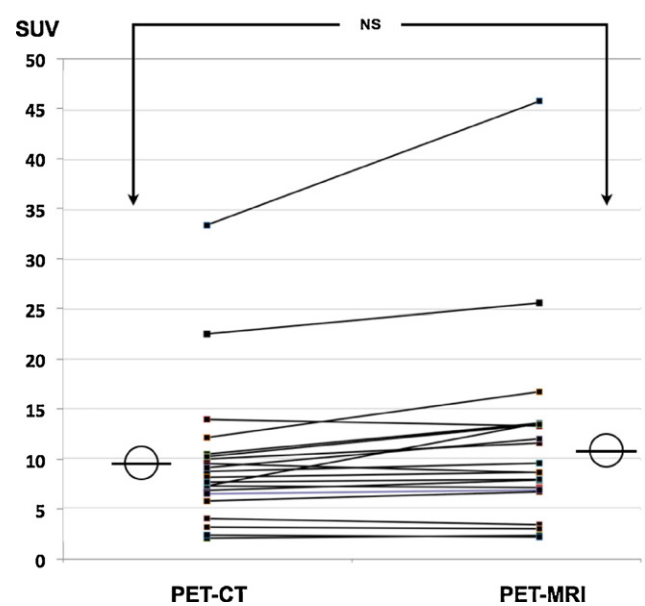

Fig. 5. Valeurs de *standard uptake values* (SUV) maximum mesurées dans les lésions tumorales sur l'examen TEP/TDM et sur l'examen TEP/IRM effectué par la suite. La plupart des mesures montrent une légère augmentation non significative du SUV au cours du temps.
Maximum standard uptake values (SUV) measured on hypermetabolic tumoral lesions on PET/CT and PET/MR images. A slight increase in values between the two studies is seen in most cases due to the delay between the two studies and the trend of tumor lesions to accumulate FDG on delayed images.

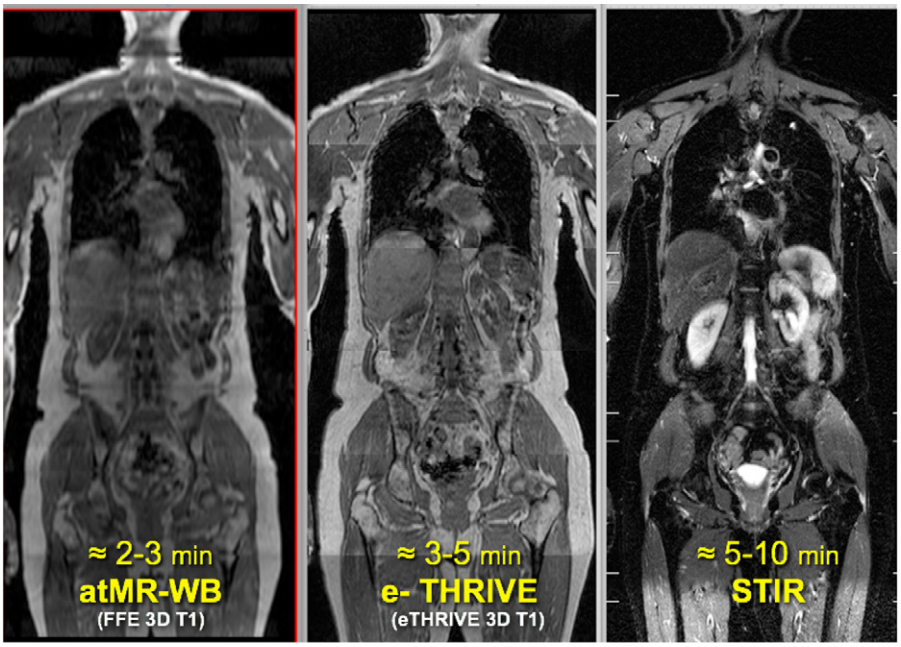

Fig. 6. Comparaison de différentes techniques d'imagerie IRM du corps entier. L'image de gauche (atMR-WB) est celle de la séquence utilisée par défaut pour le calcul des coefficients d'atténuation. Les deux autres images montrent des séquences alternatives pouvant fournir une meilleure définition et une plus haute résolution au détriment d'une légère augmentation du temps d'acquisition : séquence eTHRIVE utilisée pour les images de l'abdomen (TE = 2,3 ms, TR = 3,9 ms, angle = 10°, à 180 mm d'épaisseur de palier, avec 12 mm de chevauchement) et les images STIR pondérées en T2.
Different techniques for acquisition of ultrafast whole body images for attenuation correction and anatomical localization. From left to right: standard FFE 3D T1 sequence used for generation of attenuation maps, whole-body volumetric interpolated sequences (eTHRIVE) commonly used for abdominal MR imaging with TE= 2.3ms, TR = 3.9 ms, angle = 10°, a 180 mm slab/stack thickness, with 12 mm overlap and rectangular FOV providing an in plane spatial resolution of 1.5 × 1.5 squared mm. Image on the right shows standard T2 weighted, STIR diagnostic imaging sequences, acquired in coronal planes.

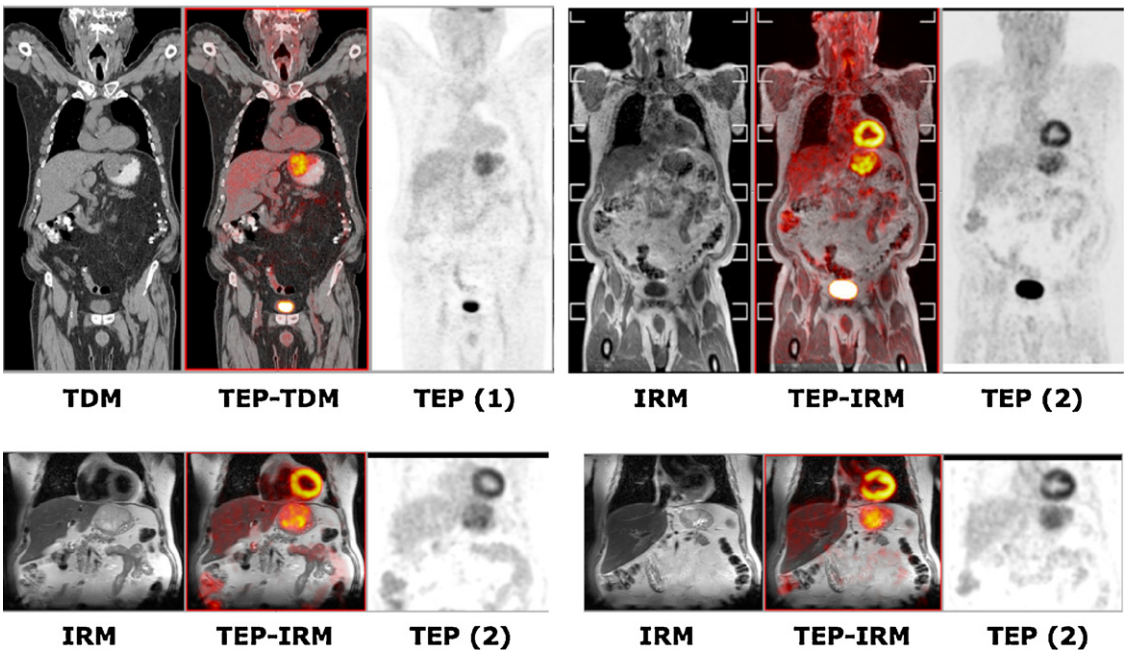

Fig. 7. Images TEP/TDM et TEP/IRM du corps entier chez un patient présentant un GIST de l'estomac. Examen complété par des séquences dédiées de la région de l'abdomen supérieur (image pondérées en T2 *single shot fast spin echo* - HASTE) permettant une meilleure définition des structures anatomiques.
Whole-body PET/CT and PET/MR study of a patient with a GIST tumor of the stomach, with an additional MR sequence (T2 weighted single shot fast spin echo sequence - HASTE) of the upper abdomen, demonstrating the ability to acquire additional dedicated MR sequences for more accurate anatomical localization and detailed tissue differentiation.

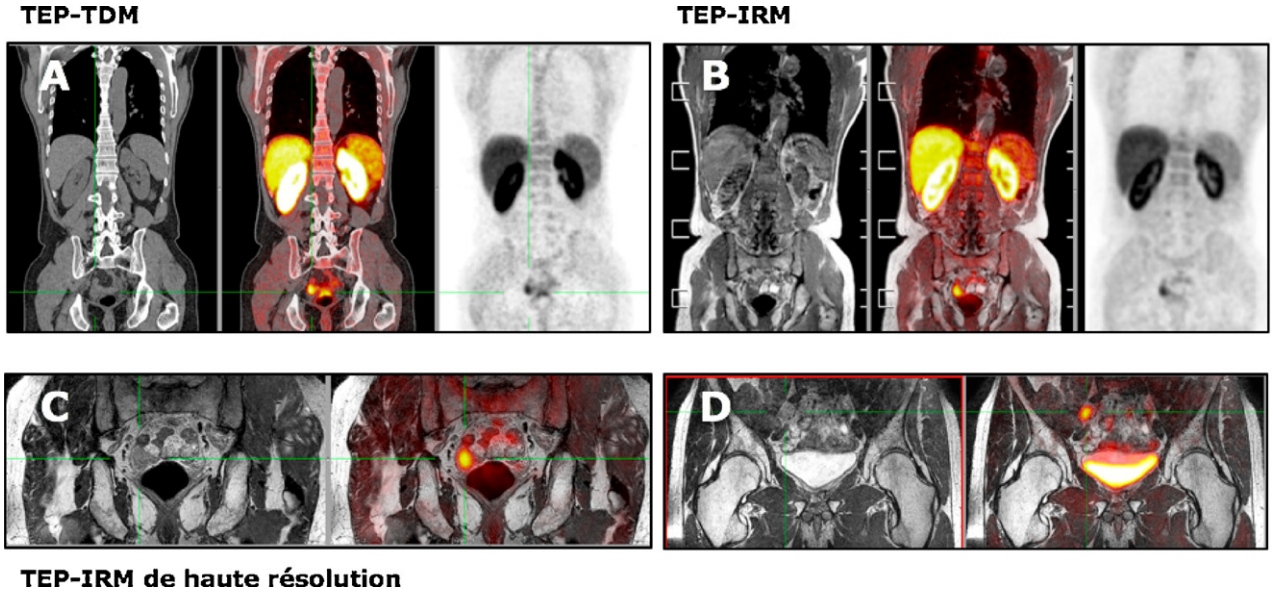

Fig. 8. Images TEP/TDM (A) et TEP/IRM (B) du corps entier chez un patient examiné pour récidive d'une tumeur de la prostate par un examen TEP à la fluorcholine marquée au F-18. Les images IRM complémentaires à haute résolution (C et D) montrent la récidive locale de la tumeur qui envahit aussi les vésicules séminales à droite (C), ainsi qu'un ganglion iliaque externe droit (D).

Whole-body PET/CT and PET/MR study of a patient with recurrence of prostate cancer 4 years post-surgery. (A) whole-body CT and (B) whole-body MR showing recurrence of tumor in the right seminal vesicles. High-resolution MR sequences acquired with abdominal surface coil allowed better anatomical localization of (C) tumor recurrence and involvement of external iliac lymph node (D).

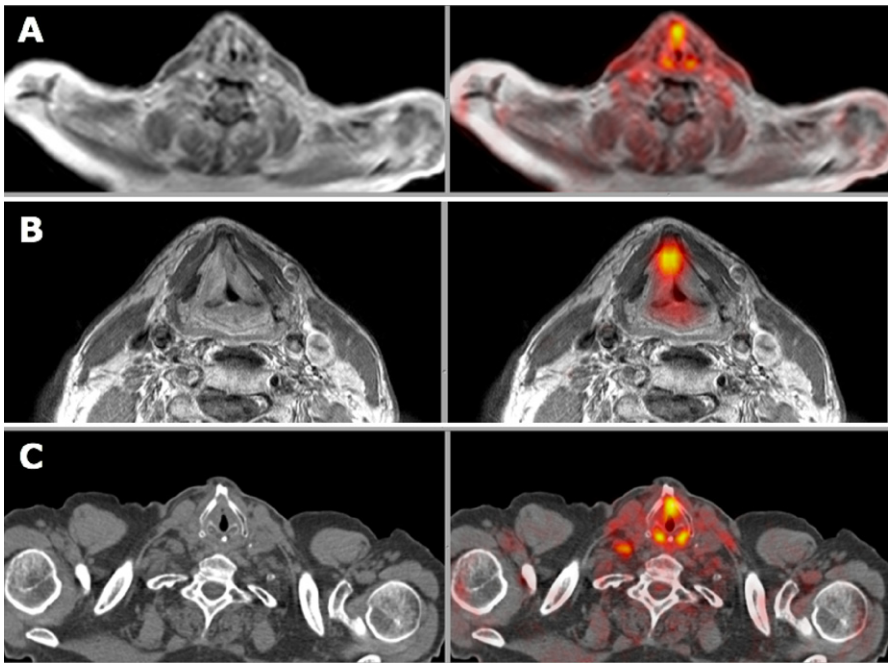

Fig. 9. Images axiale de TEP/IRM (A et B) et de TEP/TDM (C) d'un patient présentant une récidive d'un carcinome spinocellulaire du larynx, quatre mois après radiochimiothérapie. Les images axiales de basse résolution (A) obtenues à partir des images IRM corps entier montrent la localisation d'un foyer hypermétabolique de la région antérieure du larynx. Les images IRM de haute résolution (B) pondérées en T1 après injection de gadolinium permettent une meilleure définition de la localisation de la tumeur résiduelle située au niveau de la partie antérieure de la corde vocale sans envahissement du cartilage. Les images de TEP/TDM (C) montrent également la localisation du foyer hypermétabolique antérieur suspect de récidive tumorale alors que les deux foyers hypercaptant postérieurs correspondant à l'activité physiologique crico-aryténoide et des muscles scalènes

PET-MR and PET-CT images of a 75-year-old patient with tumor recurrence 4 months after radiation therapy and chemotherapy for squamous cell carcinoma of the larynx. A. Axial MR and fused PET-MR images using the low-resolution total body T1 w sequence used for calculation of the attenuation correction show a hypermetabolic focus in the anterior larynx. B. Axial high-resolution diagnostic MR sequence (T1 weighted FSE image after Gd injection) shows diffuse contrast enhancement of the entire glottic region bilaterally making differentiation between radiation-induced inflammation and tumor necrosis difficult. The PET/MR fusion using the high-resolution anatomic T1 weighted TSE sequence and the PET acquisition clearly shows the improved anatomical localization of the residual tumor, which involves the anterior right, vocal without invading the cartilage. C. CT and fused PET-CT image show an abnormal uptake anteriorly in the larynx. The posterior hypermetabolic foci correspond to physiologic crico-arytenoid and scalenus muscle activity.

Le temps moyen des examens TEP/IRM dépendait surtout du nombre et de la durée des séquences IRM diagnostiques pratiquées en complément à l'examen TEP/IRM. Les images IRM du corps entier utilisées pour le calcul des cartes d'atténuation prenaient en moyenne entre trois et cinq minutes. Dans un sous-ensemble de cas, nous avons aussi enregistré des séquences IRM du corps entier à plus haute résolution (3D volumetric THRIVE) permettant une meilleure définition anatomique pour la localisation des lésions (Fig. 6). Ces séquences nécessitent également un temps d'acquisition relativement court, de l'ordre de cinq minutes. Toutefois, même ces séquences de plus haute définition n'offrent pas la résolution spatiale des images TDM d'un examen TEP/TDM. Cependant, l'IRM n'étant pas limitée par les doses de radiation, cela permet d'enregistrer plusieurs séquences supplémentaires de haute définition sur des segments particuliers du corps. Cela s'est avéré particulièrement utile pour évaluer de manière plus précise les altérations morphologiques et structurelles aux endroits de fixation anormale du radiotraceur sur les images TEP (Fig. 7–9).

4. Discussion et conclusion

Les premiers résultats de notre évaluation clinique de cette nouvelle modalité d'imagerie hybride qui marie la TEP et l'IRM en un seul système montrent la faisabilité et le potentiel de la fusion de ces deux modalités enregistrées en un seul examen. En plus des avantages de meilleure définition tissulaire de l'IRM, la combinaison des deux examens offre des avantages diagnostiques, mais aussi un confort pour le patient qui peut avoir les deux examens en une seule séance. Cette modalité hybride est particulièrement utile dans les cas où les patients doivent subir un examen TEP/TDM et un examen IRM complémentaire. Dans ces cas et si l'imagerie TDM n'apporte que peu d'avantages sur l'imagerie IRM, il est logique qu'un examen hybride TEP/IRM s'impose comme une solution de choix.

De plus, les études antérieures ont déjà démontré la valeur ajoutée des modalités hybrides TEP/TDM qui associent les données anatomiques et métaboliques en un seul examen améliorant ainsi la précision diagnostique et la qualité de l'interprétation des résultats. Il est incontestable que l'imagerie TEP/TDM a radicalement changé l'application des techniques de TEP en pratique clinique et que presque plus aucun centre aujourd'hui ne pratique des examens de TEP seule sans modalité anatomique associée [11,12]. Il est donc tout à fait concevable que les mêmes avantages puissent se retrouver dans l'imagerie hybride TEP/IRM avec les images IRM de haute définition anatomique [3,13]. Le principal défi de cette nouvelle technique est la difficulté d'obtenir des images de haute définition anatomique du corps entier. Pour arriver à une résolution et une définition tissulaire comparables ou supérieures à celles de la TDM, les temps d'acquisition peuvent s'avérer très longs. Des nouvelles techniques d'imagerie IRM sont en cours de développement et permettront d'obtenir de meilleurs résultats que ceux que nous obtenons actuellement. Une technique particulièrement prometteuse est celle des séquences dites de DIXON qui permettent en une seule acquisition d'obtenir plusieurs types d'images de haute définition mettant en évidence les concentrations tissulaires d'eau ou de graisse séparément. Cette technique appliquée au corps entier donne des résultats très prometteurs et pourrait devenir la technique de choix aussi pour la définition des cartes d'atténuation tissulaire. Nous avons testé cette technique dans un certain nombre de cas cliniques suite à notre étude comparative rapportée ici avec de très bons résultats préliminaires qui feront l'objet d'une comparaison plus approfondie et d'une communication ultérieure.

Nos résultats montrent que la correction d'atténuation basée sur une approche de segmentation anatomique donne des résultats tout à fait satisfaisants et assez peu de différence avec l'imagerie TEP/TDM. Cette technique qui a précédemment été aussi validée dans des études sur fantômes [7] a été confirmée comme étant adéquate pour une mesure fiable des valeurs de SUV. La limite de cette technique réside dans la précision de la détection automatique des contours des différentes parties du corps et de l'estimation de leur densité tissulaire. Notre étude a, par ailleurs, démontré qu'il est difficile d'obtenir une comparaison directe des valeurs de SUV en raison du délai entre les examens TEP/TDM et TEP/IRM et des variations de biodistribution physiologique du traceur dans les différents tissus au cours du temps. Nos mesures ont cependant montré que dans les lésions tumorales, la concentration du radiotraceur tend à augmenter au cours du temps, ce qui est conforme à des observations rapportées dans d'autres études publiées dans la littérature. Toutefois, l'hétérogénéité des types de tumeurs analysées dans notre étude a conduit à une grande variabilité des tendances d'accumulation du traceur dans les lésions tumorales avec une légère augmentation en moyenne, mais qui n'est pas statistiquement significative. Cette variabilité est connue et dépend fortement du degré de différenciation des lésions tumorales.

Un facteur limitant qui doit être amélioré avant que la technique TEP/IRM ne soit applicable en routine clinique est la durée des examens qui dépend essentiellement des séquences IRM utilisées. Une simplification et une optimisation des protocoles qui devront être adaptés spécifiquement aux différents types de pathologies étudiées seront absolument nécessaires. Avec l'évolution technique des scanners TEP, il est possible aujourd'hui d'obtenir des examens du corps entier en des temps très courts [14], bien que la multiplicité et les temps d'acquisition des séquences IRM restent un facteur limitant. Il s'agit clairement de limiter le temps d'examen qui doit être plus court que les deux examens qui seraient pratiqués séparément. Il est aussi possible que la nouvelle génération de systèmes TEP/IRM intégrés, utilisant des détecteurs solides (APDs) situés à l'intérieur de l'IRM permettant l'acquisition simultanée des deux examens, puisse réduire le temps total de l'examen. Toutefois, dans la configuration actuelle des premières machines de ce type, cette différence est relativement minime. En effet, un système intégré permettant une acquisition simultanée des images TEP et IRM nécessite environ cinq minutes par segment analysé, ce qui résulte en un temps d'examen du corps entier divisé en six segments

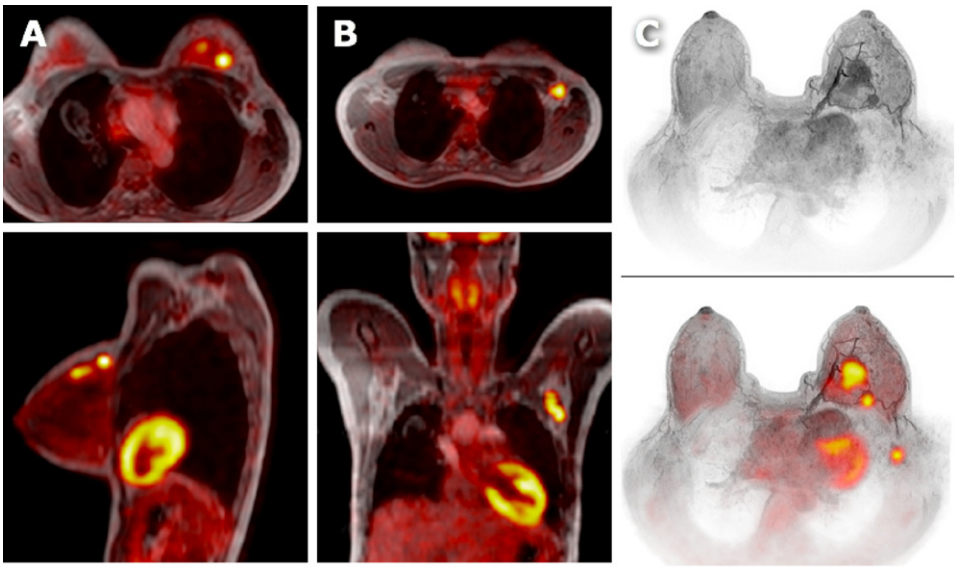

Fig. 10. Images TEP/IRM obtenues chez une patiente investiguée pour l'évaluation de l'extension d'une tumeur du sein gauche. Les images de fusion des images IRM de basse résolution avec les images TEP montrent deux foyers hypermétaboliques du quadrant supérieur du sein gauche (A) ainsi qu'une extension de captation du traceur au niveau des ganglions axillaires gauches (B). Le rendu volumique des images IRM de haute définition (C) obtenues après injection de gadolinium montrent la localisation des différentes lésions hypermétaboliques.

Whole-body PET/MR study for staging of a left breast cancer. A. Fused PET/MR images in axial and sagittal planes showing to hypermetabolic lesions of the left breast superimposed to whole body low-resolution PET-MR scan used for localization and tissue attenuation correction. B. Fused PET/MR images in axial and sagittal planes showing hypermetabolic activity of left axillary lymph nodes. C. MIP volume rendering of high-resolution contrast-enhanced MRI of the breast showing hypermetabolic tumor lesions of the left breast as well as axillary lymph nodes.

d'environ 30 minutes [15]. Dans le système séquentiel que nous avons, une acquisition préalable des images IRM du corps entier durant environ dix à 15 minutes est suivie des images TEP d'environ trois minutes par segment pour un total de 18 minutes pour six segments, soit un total de 28 à 33 minutes. Il faut savoir qu'il existe aussi une troisième alternative technique proposée par un des constructeurs qui consiste à transférer le patient d'un scanner à l'autre, situés dans deux locaux séparés sur une table mobile. Cette solution permet d'effectuer les deux examens séparément tout en maintenant le même référentiel de la table d'examen permettant de fusionner les images à condition que le patient reste parfaitement immobile entre les deux examens [16].

Les études récentes ont montré que les techniques d'imagerie IRM du corps entier pourraient devenir une alternative intéressante pour la détection et l'évaluation de l'extension des cancers. Des séquences de diffusion mesurant la densité cellulaire ainsi que des séquences de caractérisation tissulaire peuvent s'avérer être des techniques très sensibles pour la localisation de lésions cancéreuses [17,18]. La reproductibilité et la spécificité de ces nouvelles techniques restent encore à démontrer. De plus, ces séquences d'IRM restent assez longues et doivent encore être optimisées pour pouvoir être utilisées en routine pour l'imagerie TEP/IRM.

Il est toutefois établi que dans certaines pathologies l'IRM apporte un complément d'information que les examens de TEP et de TDM ne peuvent pas fournir. C'est le cas, par exemple, pour les cancers de la prostate et du sein (Fig. 8 et 9) où l'IRM reste un élément nécessaire dans l'évaluation et le suivi de ces cancers [19,20]. C'est dans ce contexte que l'imagerie hybride prend toute sa valeur en permettant d'effectuer les deux examens en une seule fois, ce qui offre un meilleur confort pour le patient, mais aussi une meilleure qualité d'interprétation des données grâce à l'alignement des deux modalités permettant une fusion des images pour une meilleure localisation et caractérisation des lésions. Un domaine où cette fusion des images des deux modalités est particulièrement précieuse est dans l'évaluation des tumeurs ORL où la localisation exacte des lésions peut parfois être difficile si les images ne sont pas enregistrées dans les mêmes positions (Fig. 10).

Enfin, un des avantages de l'imagerie TEP/IRM est la réduction de dose de radiation par rapport à l'imagerie TEP/TDM en éliminant l'irradiation de l'examen TDM. Cette diminution, quoique minime, prend son importance surtout chez les patients jeunes et les enfants. Elle est moins critique chez les patients âgés et les patients souffrant de cancers avec une espérance de vie réduite, ce qui constitue la majorité des patients de notre recrutement en oncologie [21,22].

Globalement, notre étude confirme la faisabilité d'examens hybrides combinant l'IRM et la TEP en un seul examen sans perte de qualité et avec les mêmes performances diagnostiques que les deux examens effectués séparément. Cette nouvelle modalité hybride peut s'avérer particulièrement attractive pour les patients nécessitant à la fois un examen TEP/TDM et une IRM. Mais les applications de cette technique peuvent aller bien au-delà de ces cas et s'avérer une technique de choix dans de nombreuses nouvelles applications, non seulement en oncologie mais aussi en neurologie, cardiologie et d'autres pathologies pour lesquelles l'imagerie IRM apporte des informations morphologiques et fonctionnelles que la TDM

ne peut pas fournir. Le développement futur de nouveaux radiotraceurs spécifiques pourra aussi ouvrir de nouvelles perspectives d'application de cette technique hybride [23].

Remerciements

Les auteurs remercient Susanne Heinzer et Piotr Maniawski pour leur aide dans la mise au point des protocoles et la collecte des données et la préparation du manuscrit ainsi que toute l'équipe de « Philips healthcare » pour son soutien dans le projet et l'évaluation clinique du système.

Références

[1] Collins CD. PET/CT in oncology: for which tumours is it the reference standard? Cancer Imaging 2007;7:77–87.
[2] Lonsdale MN, Beyer T. Dual-modality PET/CT instrumentation-today and tomorrow. Eur J Radiol 2010;73:452–60.
[3] Antoch G, Bockisch A. Combined PET/MRI: a new dimension in whole body oncology imaging? Eur J Nucl Med Mol Imaging 2009;36:113–20.
[4] Liang X, Congxin W, Yi Z, Jinwen H, Chuanfu L. Whole body diffusion-weighted MR imaging with fat suppression by using STIR: clinical utility for detection of primary malignancies in patients initially presented with metastasis. Eur J Radiol 2010;79:259–62.
[5] Chen W, Jian W, Li HT, et al. Whole body diffusion-weighted imaging vs. FDG-PET for the detection of non-small-cell lung cancer. How do they measure up? Magn Reson Imaging 2010;28:613–20.
[6] Beyer T, Weigert M, Quick HH, et al. MR-based attenuation correction for torso-PET/MR imaging: pitfalls in mapping MR to CT data. Eur J Nucl Med Mol Imaging 2008;35:1142–6.
[7] Zaidi H, Ojha N, Morich M, et al. Design and performance evaluation of a whole body Ingenuity TF PET-MRI system. Phys Med Biol 2011;56:3091–106.
[8] Hu Z, Ojha N, Renisch S, et al. MR-based attenuation correction for a whole body sequential PET/MR system. In. IEEE Nucl Sci Symp Conf Rec Orlando, 2009: pp. 3508–12.
[9] Basu S, Kung J, Houseni M, Zhuang H, Tidmarsh GF, Alavi A. Temporal profile of fluorodeoxyglucose uptake in malignant lesions and normal organs over extended time periods in patients with lung carcinoma: implications for its utilization in assessing malignant lesions. Q J Nucl Med Mol Imaging 2009;53:9–19.
[10] Kubota K, Itoh M, Ozaki K, et al. Advantage of delayed whole body FDG-PET imaging for tumour detection. Eur J Nucl Med 2001;28:696–703.
[11] Fletcher JW, Kymes SM, Gould M, et al. A comparison of the diagnostic accuracy of 18F-FDG-PET and CT in the characterization of solitary pulmonary nodules. J Nucl Med 2008;49:179–85.
[12] Czernin J, Allen-Auerbach M, Schelbert HR. Improvements in cancer staging with PET/CT: literature-based evidence as of September 2006. J Nucl Med 2007;48:78–88.
[13] von Schulthess GK, Schlemmer HP. A look ahead: PET/MR versus PET/CT. Eur J Nucl Med Mol Imaging 2009;36:3–9.
[14] Conti M. Focus on time-of-flight PET: the benefits of improved time resolution. Eur J Nucl Med Mol Imaging 2011;38:1147–57.
[15] Delso G, Furst S, Jakoby B, et al. Performance measurements of the Siemens mMR integrated whole body PET/MR scanner. J Nucl Med 2011;52:1914–22.
[16] von Schulthess GK, Burger C. Integrating imaging modalities: what makes sense from a workflow perspective? Eur J Nucl Med Mol Imaging 2010;37:980–90.
[17] Venkitaraman R, Cook GJ, Dearnaley DP, et al. Whole body magnetic resonance imaging in the detection of skeletal metastases in patients with prostate cancer. J Med Imaging Radiat Oncol 2009;53:241–7.
[18] Schmidt GP, Reiser MF, Baur-Melnyk A. Whole body MRI for the staging and follow-up of patients with metastasis. Eur J Radiol 2009;70:393–400.
[19] Van Goethem M, Tjalma W, Schelfout K, Verslegers I, Biltjes I, Parizel P. Magnetic resonance imaging in breast cancer. Eur J Surg Oncol 2006;32:901–10.
[20] Heusner TA, Kuemmel S, Koeninger A, et al. Diagnostic value of diffusion-weighted magnetic resonance imaging (DWI) compared to FDG-PET/CT for whole body breast cancer staging. Eur J Nucl Med Mol Imaging 2010;37:1077–86.
[21] Kleis M, Daldrup-Link H, Matthay K, et al. Diagnostic value of PET/CT for the staging and restaging of pediatric tumors. Eur J Nucl Med Mol Imaging 2009;36:23–36.
[22] Punwani S, Taylor SA, Bainbridge A, et al. Pediatric and adolescent lymphoma: comparison of whole body STIR half-Fourier RARE MR imaging with an enhanced PET/CT reference for initial staging. Radiology 2010;255:182–90.
[23] Pichler BJ, Kolb A, Nagele T, Schlemmer HP. PET/MRI: paving the way for the next generation of clinical multimodality imaging applications. J Nucl Med 2009;51:333–6.