CAS CLINIQUE UUA

01 avril 2020

Dre E. Skoula

SMPR

Mr. H. 41 ans

- ATCD: épilepsie depuis l'âge de 13ans
- Ttt: Dépakine, Lamictal
- OH: 1verre/j (whisky/vodka)
- Tabac: 8 UPA
- Pas de drogues/allergie
- Travail: criminologue
- Sport: course à pied (3-4x/semaine)

ANAMNÈSE

- Depuis 2 semaines otalgie D avec acouphènes et perte de l'audition
- 1 semaine après cs chez MT ➡ otite moyenne D ➡ Augmentin Pos, Panotile gtt, crème cortico, AINS.
- J6 sous ATB, cs UUA

MOTIF DE CONSULTATION:

- Paralysie faciale D>24h

Autre symptômes

- Acouphènes-perte de l'audition et céphalée temporale D,
- Instabilité à la marche
- Vertige
- Anxiété
- Ralentissement psychomoteur

STATUS

- SV: TAH 128/68 mmhg, Pls 68/min, T 36.8°, Sat 98% à l'AA
- Status ORL: otoscopie sp, lésions croûteuses dans la conque, quelques vésicules sous-labiales droite
- Status neuro:
  - Ralentissement psychomoteur
  - Hémiparésie faciale périphérique D (pas de préservation de la partie supérieure de l'hémiface)
  - Sensibilité faciale conservée
  - Romberg instable chute à D
  - Unterberger pos à D
  - Instabilité à la marche avec augmentation du polygone et chute à D

EXAMEN PARACLINIQUE

- POCT: pas de syndrome inflam. , fonction rénale et électrolytes normaux
- Cs ORL
- Sérologie: VIH nég, HSV1-2 nég, ancienne Varicella
- Frottis auriculaire et mandibulaire: Positif pour Varicella Zoster

DIAGNOSTIC

- Zona otique droit à VZV avec lésions NC VII, VIII

ZONA

- Maladie due à une réactivation du virus varicelle-zona
- La varicelle correspond à la primo-infection et le zona à une récurrence localisée
- VZV: virus à ADN appartenant au groupe des Herpesviridae de contamination strictement interhumaine

CLINIQUE

- Eruptions cutanées
  plaques érythémateuses ➡ vésicules ➡ 2-3j croûteuses/érosives ou nécrotiques ➡ 10j après tombent
- Métamériques-unilatérales
- Douleurs radiculaires
  Type brûlure, «coup de poignard»
  Souvent avant l'éruption
  Elles accompagnent l'éruption et disparaissent à sa guérison
- Névralgie post-zostérienne, complication la plus tardive
- Topographie: peut toucher tous les territoires
  Plus fréquent 50% zona intercostal ou dorsolombaire

SYNDROME DE RAMSAY HUNT À D

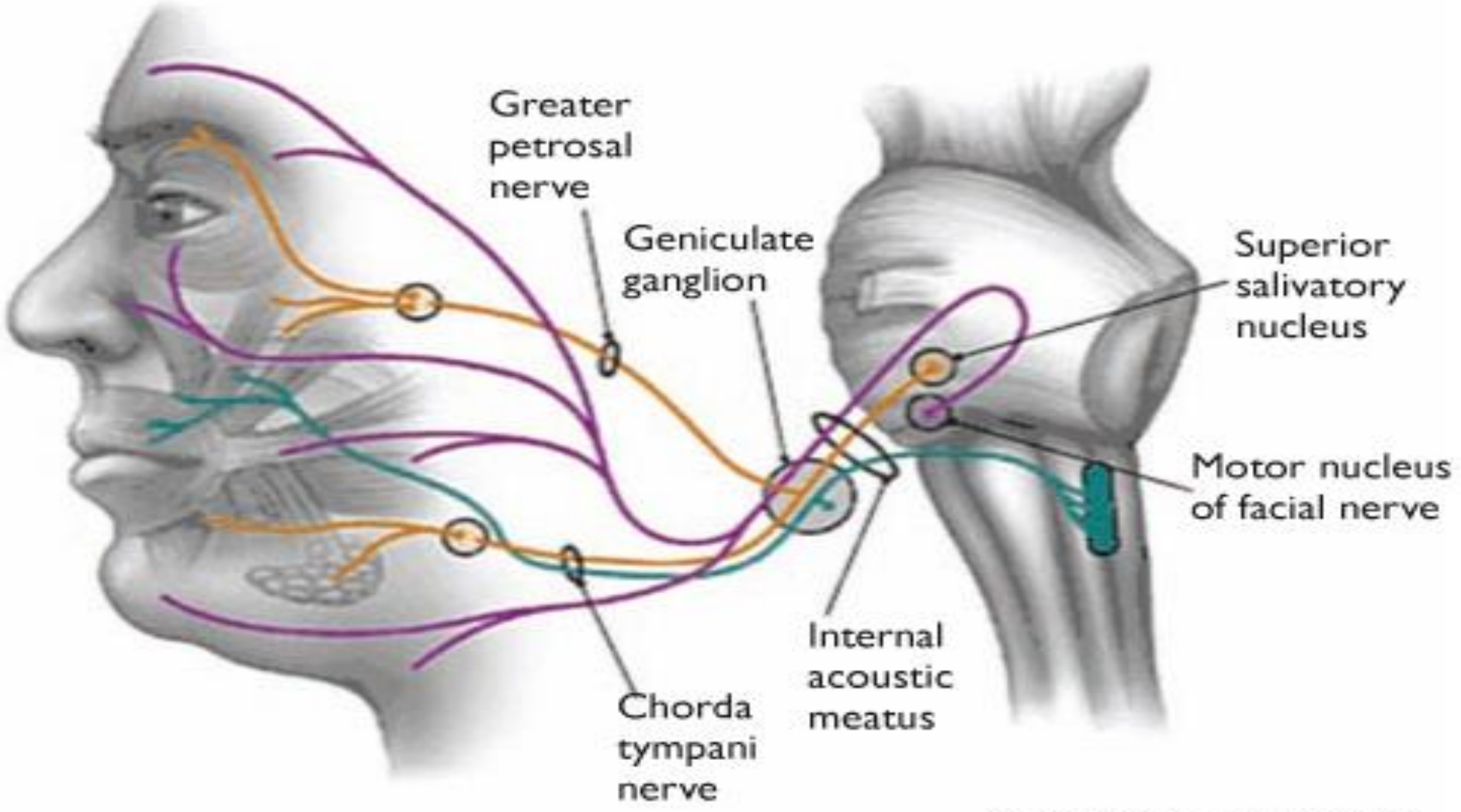

ZONA AURICULAIRE/GÉNICULÉ

- Manifestation rare de l'herpes zoster qui touche le ganglion du 8e nerf crânien et le ganglion géniculé du 7e nerf crânien (facial)

SYMPTÔMES

- Vésicules (pavillon et dans le conduit auditif)
- Douleur auriculaire
- Perte auditive/acouphène
- Vertige
- Paralysie faciale périphérique passagère ou permanente
- Rarement: céphalée-confusion

DIAGNOSTIC

- Examen clinique !!!
- Frottis (immunofluorescence/culture/PCR) si doute
- La survenue d'un zona chez un adulte jeune doit faire proposer une sérologie VIH

TRAITEMENT

- Antalgie de classe II
  Paracétamol-codéine
  Si pas efficace MO
- Antiviral avant 72 heures de la phase éruptive
  Valaciclovir 3 × 1 g/j pendant 7 jours
- Névralgie post-zostérienne
  Amitriptyline 12.5-75mg/j
- Paroxysmes hyperalgiques
  Carbamazépine 400 à 1 200 mg/j
  Gabapentine 1 800 à 3 600 mg/j
- Si fièvre
  Paracétamol
  Pas d'aspirine (risque de syndrome de Reye)
  Pas d'AINS (risque de fasciite nécrosante)

HOSPITALISATION

- En ORL pour PEC de ttt iv
- Pour paralysie faciale :
  Solumedrol iv 3j
  Relai Prednisone Pos
  Vit. A pom opht
  protection oculaire la nuit
  Lacrycon
- Pour Zona
  Acyclovir iv
  Relai Valtrex Pos
  Antalgie (Dafalgan-tramal)

MERCI