Prise en charge d'un TRAUMATISME CERVICAL en Urgence

Cet algorithme décisionnel ne se substitue pas au jugement clinique.

Articles de référence:

- *Journal of Trauma 2005: the Inefficiency of Plain Radiography to Evaluate the Cervical Spine After Blunt Trauma- Gale & al.*
- *CMAJ. 2012 : Accuracy of the Canadian C-spine rule and NEXUS to screen for clinically important cervical spine injury in patients following blunt trauma: a systematic review.*
- *Trauma Surg Acute Care Open 2016:1: Impact of MRI on changing management of the cervical spine in blunt trauma patients with a 'negative' CT scan. Mohamed MA, Majeske KD, Sachwani-Daswani G, et al.*

A Examen clinique

⚠ **Maintien de l'alignement tête-épaules en rectidude par un collier cervical rigide**

- Examen neurologique : sensibilité, force, ROT, TR
- Palpation : apophyses épineuses (C1-C7), os du crâne +/- otoscopie
- Examen général : recherche de lésions associées

⚠ **En cas de déficit moteur -> avis du neurochirurgien et IRM d'emblée**

Anatomie colonne cervicale
Mécanismes
Collier cervical
CCR versus NEXUS

Prise en charge selon «the Canadian C-Spine Rule (CCR)»

Patient alerte en Glasgow 15 ou Glasgow 13-14 avec récupération complète <2heures

NON → Garder le collier cervical en place

OUI →

1
Facteur de risque majeur ?
- Age >65 ans
- Mécanisme dangereux*
- Paresthésies

OUI → CT scan cervical

NON →

2
Présence de risque mineur autorisant une évaluation de la colonne cervicale avec examen de mobilité normal ?
- Simple collision-emboutissement**
- Position assise aux Urgences
- Consultation aux urgences d'eux-mêmes
- Douleur cervicale retardée (= non-immédiate)
- Absence de douleur à la palpation postérieure et médiane de la colonne cervicale

OUI → A **3** cf. **Examen clinique**

NON → CT scan cervical

CT scan cervical coupes fines
À faire relire par un neuroradiologue ou le neurochirurgien

positif → Garder le collier cervical en place

négatif → *Si persistance de douleurs à la nuque avec ou sans collier ou déficit sensitif : **IRM d'emblée***

Anormal → Garder le collier cervical en place

Normal → Ôter le collier cervical

Garder le collier cervical en place
Transfert aux HUG selon
Avis du neurochirurgien

Ôter le collier cervical
Feuille information remise au patient HUG
Consult. contrôle chez médecin traitant à 72 heures

Non applicable lorsque :
- ✓ Cas non traumatique
- ✓ Âge < 16 ans
- ✓ Signes vitaux instables
- ✓ Intoxication
- ✓ Paralysie aigue
- ✓ Maladie vertébrale connue
- ✓ Antécédents chirurgicaux sur colonne cervicale

* Mécanisme dangereux :
- Chute de >1m ou 5 marches d'escalier (6-10%)
- Choc axial sur la tête (plongeon)
- AVP à haute vitesse (>100 km/h), tonneaux/éjection
- Collision à bicyclette
- Accident de quad ou véhicules apparentés

** Simple collision/emboutissement exclut :
- Véhicule heurté par camion ou bus
- Véhicule heurté par auto à haute vitesse
- Véhicule projeté dans une voie de trafic à contresens
- Véhicule ayant fait des tonneaux

Patient obnubilé ou Glasgow <13 avec récupération >2 heures

Les lésions cervicales compliquent 2-5% des cas de polytraumatisés.

Association d'une lésion cérébrale dans 1/3 de ces cas.

URGENCE :
Stabilisation ATLS
&
transfert aux HUG

Avis du neurochirurgien

Version 22.01.2023

D Dominguez-ortho/A Potric/H Spechbach/P Bijlenga-NC/ C. Chevallier-Lugon

Anatomie cervicale

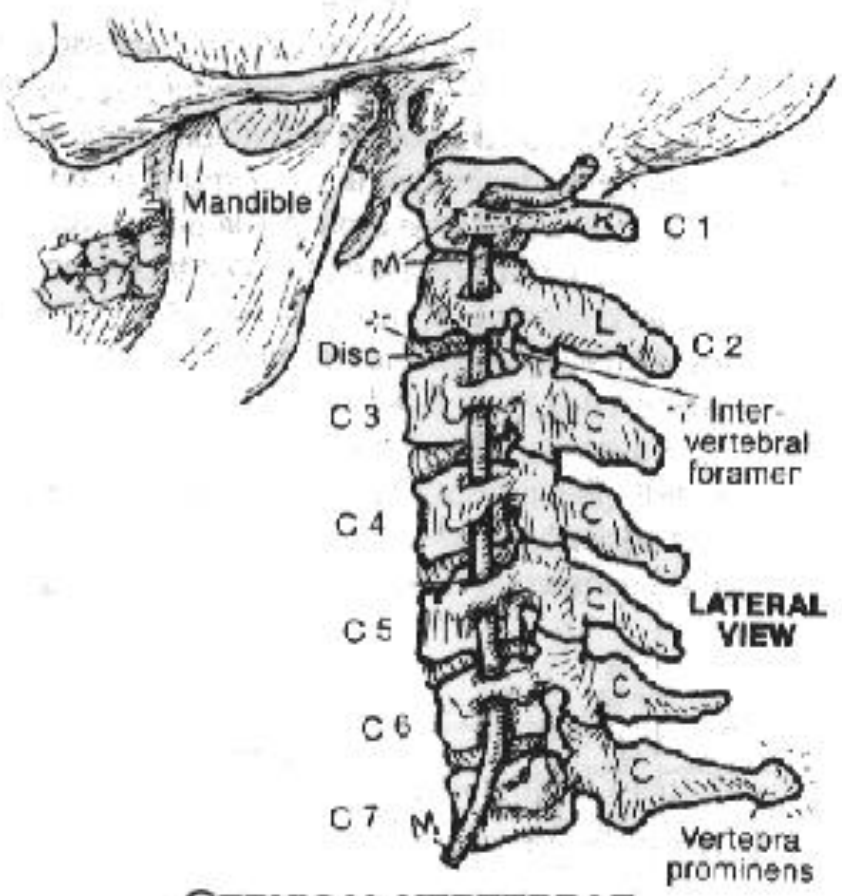

CERVICAL VERTEBRAE

CCR versus NEXUS

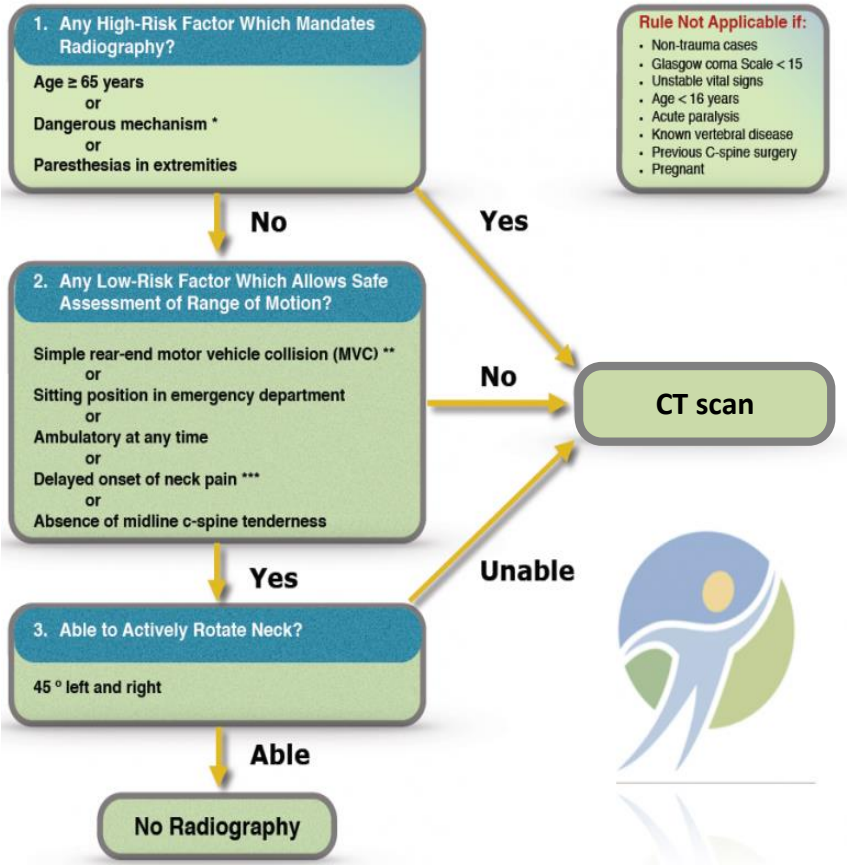

Tableau I. Traumatismes de la colonne cervicale : critères «NEXUS»[5]
GCS : Glasgow Coma Scale (score de Glasgow).

Critère d'inclusion	Tout patient se présentant aux urgences pour un traumatisme cervical non pénétrant
Permet d'exclure	Toute lésion cervicale osseuse hormis : • fracture de processus épineux ou transverse • avulsion sans lésion ligamentaire associée • fracture-compression avec perte de moins de 25% de la hauteur du mur antérieur • fracture ostéophytaire, fracture de plateau • lésion limitée à l'os spongieux • fracture de l'odontoïde type I selon Anderson-d'Alonso
Critères	Une fracture cervicale peut être exclue sans examen radiologique si le patient ne présente pas : • de douleur à la palpation de la ligne médiane cervicale postérieure • de déficit neurologique focal • un GCS < 15 ou une désorientation • des signes d'intoxication • une autre douleur susceptible de masquer une douleur cervicale
Remarque	Ces critères ont aussi été validés par la suite pour les populations pédiatriques (2-17 ans)[11] et gériatriques (> 65 ans)[12]

	CCR	NEXUS
Sensibilité (%)	99.4 (95% CI, 96-100)	90.7 (95% CI, 85-94)
Spécificité (%)	45.1 (95% CI, 44-46)	36.8 (95% CI, 36-38)
Valeur négative prédictive (%)	100	99.4

NEJM 2003: The Canadian C-Spine Rule Versus the NEXUS Low-Risk Criteria in Patients with Trauma -Stiell & al.

Evaluation neurologique

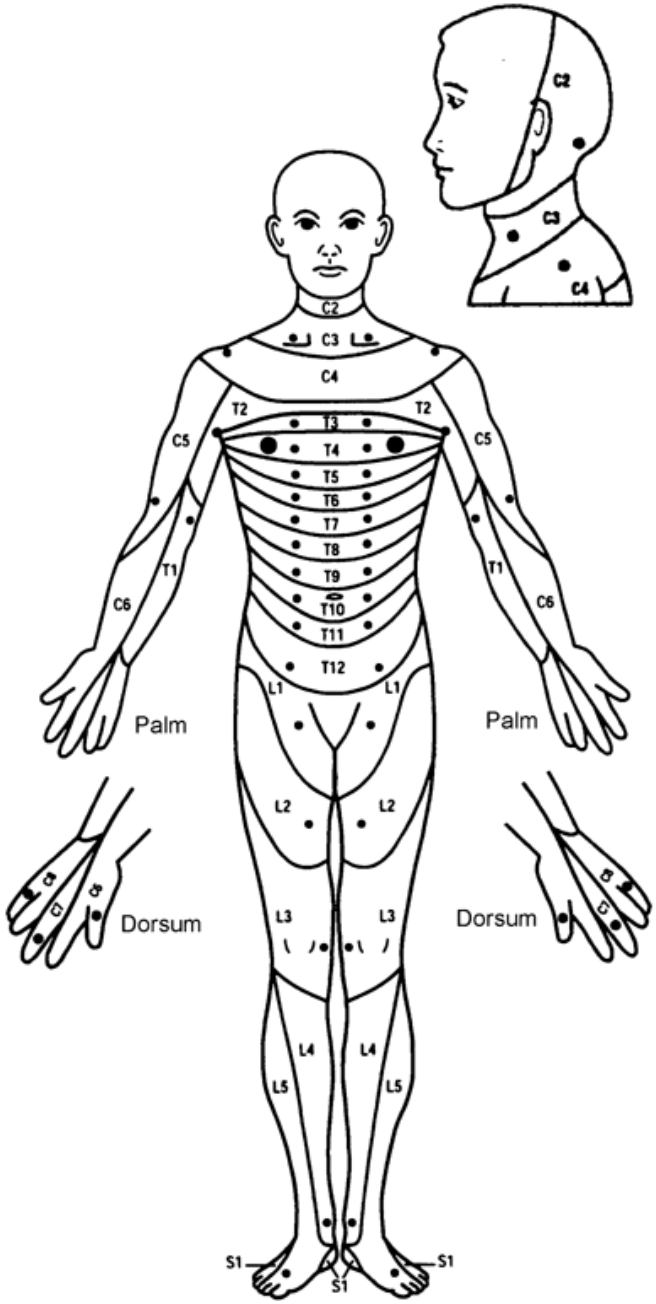

1 muscle pour tester chaque niveau/racine

	Niveau	Tests de motricité
C5 - C6	Deltoïde-biceps	Hausser les épaules Ecarter les bras
C6	Biceps	Plier le coude
C7	Triceps	Extension de l'avant-bras Flexion-extension des doigts
C8 - D1	Fléchisseurs des doigts	Serrer la main
T1	Intrinsèques des mains	Abduction 5ème doigt
L4		Contraction du quadriceps (main au creux poplité)
L5		Relever les orteils
S1		Paresthésies

En cas de déficit, établir le Score ASIA

Rechercher une atteinte sensitive des parties génitales ou anales, demander s'il y a un problème sphinctérien.

Au mieux faire un TR avec demande de contraction volontaire sur le doigt pour s'assurer l'absence de contusion centro-médullaire.

Collier cervical souple ou semi-rigide

Pour fracture stable

- Non invasif
- Absence de morbidité liée à la chirurgie

Désavantages:

- Déplacement secondaire
- Pseudarthrose (5%)
- Escarre
- Nursing
- Affaiblissement musculaire
- Infection

Mécanismes des lésions cervicales

Hyperflexion (48%)

- ✓ Fracture en « tear-drop » (arrachement instable de la vertèbre)
- ✓ Fracture isolée des épineuses « clay-shoveler » (C7)
- ✓ Luxation d'une vertèbre cervicale
- ✓ Luxation bilatérale du corps vertébral (sans rotation)
- ✓ Luxation unilatérale du corps vertébral (avec rotation)
- ✓ Sub-luxation antérieure
- ✓ Fracture-luxation en hyperflexion

Hyperextension

- ✓ Fracture de Hangman (bipédiculaire de C2 - « fracture du pendu »)
- ✓ Fracture en « tear-drop » (arrachement instable de la vertèbre)

Compression ou trauma axial

- ✓ Fracture de Jefferson (C1 - compression axiale)
- ✓ Fracture-tassement et comminutives (« burst fracture ») (compression)

Flexion latérale

- ✓ Fracture de Hangman (C2)

Lésions complexes

- ✓ Fracture du processus odontoïde (C2)
- ✓ Luxation occipito-atlantoïdienne

Palpation du rachis cervical

Patient en décubitus dorsal

⚠ Ouverture du collier cervical toujours en gardant l'alignement tête-épaule

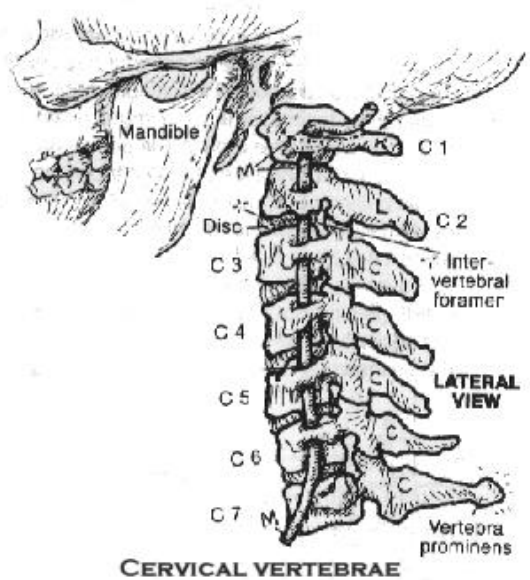

- ✓ Repères anatomiques : épineuses C2 et C7 et angle de la mâchoire (en regard de C4)
- ✓ Pression systématique en regard des apophyses épineuses : douleur?
- ✓ Repère un dysfonctionnement de l'étage supérieur (occiput – C3), moyen (C4-C5), ou inférieur (C6-C7) du rachis cervical
- ✓ Capacité de tourner la tête activement de 45º à gauche et à droite

Quand ôter le collier cervical ?

- ✓ Patient éveillé (GCS 15)
- ✓ Absence de mécanisme de distraction
- ✓ Absence de paresthésie
- ✓ Absence de douleur à la palpation medio-cervical
- ✓ Rotation 45° gauche et droite possibles
- ✓ Examen neurologique sp

Score ASIA

Évaluation motrice

	D	G	
C2			
C3			
C4			
C5			Flexion du coude
C6			Extension du poignet
C7			Extension du coude
C8			Flexion du médius (P3)
T1			Abduction du 5° doigt
T2			
T3			
T4			
T5			
T6			
T7			
T8			
T9			
T10			
T11			
T12			
L1			
L2			Flexion de la hanche
L3			Extension du genou
L4			Dorsiflexion de cheville
L5			Extension du gros orteil
S1			Flexion plantaire de cheville
S2			
S3			
S4-5			

0 = paralysie totale
1 = contraction visible ou palpable
2 = mouvement actif sans pesanteur
3 = mouvement actif contre pesanteur
4 = mouvement actif contre résistance
5 = mouvement normal
NT, non testable

Score «motricité» : /100
Contraction anale : oui/non

Score ASIA

Identité du patient

Date de l'examen

Niveau neurologique* { Sensitif droite ☐ gauche ☐ / Moteur droite ☐ gauche ☐

*Segment le plus caudal ayant une fonction normale

Lésion médullaire**: Complète ou Incomplète

** Caractère incomplet défini par une motricité ou une sensibilité du territoire S4-S5

Échelle d'anomalie ASIA : A B C D E

A = complète : aucune motricité ou sensibilité dans le territoire S4-S5
B = incomplète : la sensibilité mais pas la motricité est préservée au-dessous du niveau lésionnel, en particulier dans le territoire S4-S5
C = incomplète : la motricité est préservée au-dessous du niveau lésionnel et plus de la moitié des muscles testés au-dessous de ce niveau a un score < 3
D = incomplète : la motricité est préservée au-dessous du niveau lésionnel et au moins la moitié des muscles testés au-dessous du niveau a un score ≥ 3
E = normale : la sensibilité et la motricité sont normales

Préservation partielle*** { Sensitif droite ☐ gauche ☐ / Moteur droite ☐ gauche ☐

*** Extension caudale des segments partiellement innervés ☐

Syndrome clinique :
- Centromédullaire ☐
- Brown-Sequard ☐
- Moelle antérieure ☐
- Cône terminal ☐

Évaluation sensitive

	Toucher D	Toucher G		Piqûre D	Piqûre G
C2			C2		
C3			C3		
C4			C4		
C5			C5		
C6			C6		
C7			C7		
C8			C8		
T1			T1		
T2			T2		
T3			T3		
T4			T4		
T5			T5		
T6			T6		
T7			T7		
T8			T8		
T9			T9		
T10			T10		
T11			T11		
T12			T12		
L1			L1		
L2			L2		
L3			L3		
L4			L4		
L5			L5		
S1			S1		
S2			S2		
S3			S3		
S4-5			S4-5		

Score «toucher» : /112
Score «piqûre» : /112
Sensibilité anale : oui/non

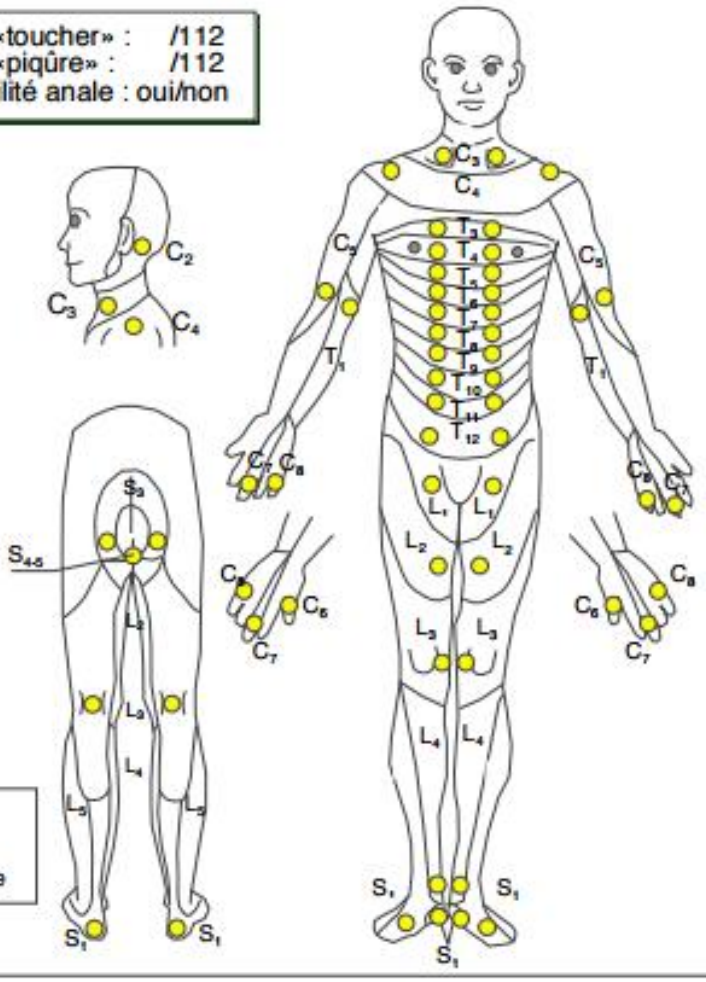

0 = absente
1 = diminuée
2 = normale
NT, non testable

Immobilisation du rachis

Responsable du document: E. Andereggen, L. Suppan, P. Dussoix **Rédacteur:** B. Villar		**Type de document:** Protocole médical	**Service des urgences adultes**
Date de création: 08.03.2021	**Date d'entrée en vigueur:** 15.03.2021	**Date de mise à jour: 04.01.2023**	**N° de version:** 1.4
Mots clés: immobilisation rachis, rachis cervical, minerve, traumas rachis			

"Droits de traduction, d'adaptation et de reproduction par tous procédés, réservés pour tous pays.
Toute reproduction ou représentation intégrale ou partielle, par quelque procédé que ce soit de la présente procédure, faite sans l'autorisation des Hôpitaux Universitaires de Genève est illicite et constitue une contrefaçon."

Lien vers le protocole

Lien vers Annexe N°1 : Algorithme CORFA

Lien vers Annexe N°2 : critères NEXUS

Lien vers Annexe N°3 : spécificités brancard : Trauma Mattress™

Lien vers Annexe N°4 : retrait de la planche

Lien vers Annexe N°5 : prise en charge selon CCR

Phase pré-hospitalière

- Les patients présentant une potentielle lésion médullaire sur un traumatisme fermé doivent en règle générale être immobilisés. Plus largement, une stratégie de manipulation précautionneuse doit être observée chez les patients traumatisés, même lorsque l'immobilisation n'est pas déclarée nécessaire.
- Les critères de stabilisation du rachis cervical prennent en compte le mécanisme lésionnel et les critères NEXUS *(Annexe 1 : algorithme de la CORFA, Commission Romande de Formation Ambulancière).*
- Les patients qui présentent un traumatisme pénétrant isolé ne doivent pas être immobilisés, sauf s'ils présentent un déficit neurologique avéré, faisant suspecter une lésion médullaire.
- **L'immobilisation du rachis ne doit pas retarder ou empêcher des gestes pouvant sauver la vie d'un blessé.** Autrement dit, chez les patients présentant des menaces vitales immédiates : stabilisation minimale et transport rapide vers un hôpital pouvant prendre en charge les blessés sévères.

  Sont considérées comme situations avec menace vitale immédiate :

  - Compromission des voies aériennes
  - FR < 10 ou > 30
  - Pouls > 120
  - Absence de pouls radial
  - Absence de réponse motrice aux ordres

  Le maintien manuel de la tête devrait être effectué de manière systématique lors de l'intubation, tout en étant conscient du fait que l'oxygénation prime sur la position. Préférer l'emploi de l'Airtraq ou d'un autre vidéolaryngoscope, qui augmente les chances de succès et diminue les contraintes sur la colonne cervicale.
- La décision de stabiliser ou non le **rachis cervical** est prise en utilisant les critères NEXUS *(Annexe 2 : critères NEXUS)*

  - En ce qui concerne les moyens employés, la minerve rigide reste la règle **chez le patient intubé** (et donc curarisé) afin de garantir au mieux le respect de l'axe tête-cou-tronc.
  - **Chez le patient qui présente un trouble de l'état de conscience mais ne nécessite pas une intubation**, la minerve rigide est à employer avec discernement. Elle peut en effet mener le patient à s'agiter et être ainsi la cause de mouvements bien plus délétères. D'autres moyens de stabilisation du rachis cervical doivent être envisagés.
  - **Dans toutes les autres situations**, un moyen de stabilisation autre qu'une minerve rigide doit être privilégié (par exemple un "padding" ou un autre moyen intégré au matelas d'immobilisation).

  La minerve rigide n'est en effet pas dénuée de complications : limitation de la respiration, risque de bronchoaspiration, ulcère de décubitus au niveau occipital, augmentation de l'agitation chez les patients désorientés, aggravation des lésions chez les patients ayant une spondylarthrite ankylosante, compression des veines jugulaires avec augmentation de la PIC.
- Pour le **rachis dorsal et lombaire**, il n'existe pas d'outil de décision validé. En cas de suspicion de fracture dorsale ou lombaire, avec ou sans déficit neurologique, mobilisation du patient en bloc et transport dans un matelas coquille.
- L'utilisation d'un matelas coquille (matelas vacuum) comme moyen d'immobilisation doit être privilégiée. La planche de type « spineboard » doit être réservée à des situations bien spécifiques et pour une courte durée, par exemple difficultés de relève.

  La planche est source d'inconfort pour le patient, avec risque de mouvement involontaire du rachis, et des escarres de décubitus peuvent survenir précocement.
- Les transferts (du sol au brancard, ou de brancard à brancard à l'arrivée aux urgences) doivent être faits à l'aide d'une civière à aube.
- Le log-roll complet est inutile. Un log-roll de 20-30° est suffisant pour effectuer une palpation du rachis et un examen visuel (plaies, etc…).

  Le log-roll cause des mouvements et des douleurs chez les patients avec des fractures (rachis, bassin ou os longs), son efficacité diagnostique est limitée (examen grossier du rachis).

Aux urgences

- Les patients présentant une potentielle lésion médullaire sur un traumatisme fermé doivent être immobilisés.
  Plus largement, une stratégie de manipulation précautionneuse doit être observée chez les patients traumatisés tant qu'une lésion rachidienne, potentiellement instable, n'a pas pu être exclue.
- Les patients qui présentent un traumatisme pénétrant isolé ne doivent pas être immobilisés.
- L'immobilisation du rachis ne doit pas retarder ou empêcher des gestes pouvant sauver la vie d'un blessé (cf. phase pré-hospitalière)

Transfert du brancard des ambulanciers (ou de l'hélicoptère) sur le brancard des urgences :

La transmission par l'équipe du pré-hospitalier, sauf situation exceptionnelle, est faite avant le transfert.
Le patient est ensuite transféré sur le brancard des urgences équipé d'un "Trauma Matress™", à l'aide du moyen d'immobilisation utilisé en pré-hospitalier: planche ou matelas vacuum dépressurisé.
Si le patient est immobilisé dans un matelas vacuum, ce dernier est repressurisé (démoulage) puis retiré au moyen d'une civière à aube.
Si le patient est immobilisé sur une planche: retrait de la planche

(Annexe 3 : Explications concernant le Trauma Mattress™)

(Annexe 4 : Retrait de la planche)

Log-roll :

Le log-roll complet (passage du décubitus dorsal au décubitus latéral complet) est inutile. Il doit en principe être évité.

> *Le log-roll cause des mouvements et des douleurs chez les patients avec des fractures (rachis, bassin ou os longs), son efficacité diagnostique est limitée (examen grossier du rachis).*

La palpation du rachis et l'inspection du dos (à la recherche d'une déformation, de plaies, d'hématomes) peut être réalisée dans la grande majorité des cas en effectuant un log-roll partiel de 20-30°.

Stabilisation du rachis cervical :

- Des outils de décision clinique, CCR (Canadian C-spine Rule) ou NEXUS, sont utilisés pour décider de la nécessité d'immobiliser le rachis cervical, ou de maintenir une immobilisation.
- Le NEXUS peut être utilisé pour décider du maintien ou du retrait de la minerve chez le patient alerte et collaborant, chez lequel une minerve aurait été posée durant la prise en charge pré-hospitalière, et qui, aux urgences, ne présente pas de douleur spontanée du rachis cervical.
- Lorsqu'un patient se présente par ses propres moyens aux urgences pour une cervicalgie post-traumatique, il doit bénéficier de la pose d'un collier cervical semi-rigide **PRIM E41** Collier Prim E41 en attendant de pouvoir être évalué. Cette minerve n'a pas pour but d'immobiliser le patient stricto sensu mais de marquer le fait qu'il est en attente d'une évaluation ± d'une imagerie. Le patient est ensuite invité à s'allonger lui-même sur un brancard ou à s'installer dans une chaise avec appuie-tête.
- En cas de suspicion de lésion traumatique chez un patient qui présente une position anormale du rachis cervical, il ne faut pas tenter un réalignement pour placer à tout prix une minerve mais « immobiliser » au mieux le rachis cervical par d'autres moyens (coussins, etc…).
- Ainsi, à l'exception du patient intubé chez lequel la minerve rigide reste la règle, d'autres moyens de stabilisation du rachis cervical doivent être privilégiés. En effet, lorsqu'un patient est confus ou désorienté, la minerve rigide peut le mener à s'agiter et être la cause de mouvements délétères. Minerve Rigide

Imagerie du rachis cervical :

- L'indication à réaliser ou non une imagerie du rachis cervical est basée sur le CCR (Canadian C-spine Rule)
- La modalité d'imagerie à privilégier en première intention est le CT-scan cervical.
- En cas de fracture avérée à l'imagerie, une minerve de type Philly collar (semi-rigide en deux parties) est posée au patient en attente d'un avis spécialisé. Minerve Philly collar

- Si le Scanner est normal, que le patient ne présente pas de déficit neurologique et qu'il peut être évalué de façon fiable (état de conscience normal), la minerve peut être enlevée. Dans le cas contraire un avis spécialisé auprès du Team rachis doit être demandé.

  (Annexe 5 : algorithme « Team rachis » HUG [4])

- Cas particulier du patient âgé ayant présenté un traumatisme crânien et chez lequel l'examen clinique du rachis cervical n'est pas fiable (trouble de l'état de conscience ou démence) : réalisation d'un CT cranio-cervical.

  cf. également protocole du RUG : https://www.urgences-ge.ch/protocoles

Imagerie du rachis dorso-lombaire :

- S'il s'agit d'un traumatisme à haute énergie et que le patient ne peut pas être évalué cliniquement, en raison d'un trouble de l'état de conscience ou parce qu'il présente d'autres lésions (distractives), une imagerie du rachis total par CT Scan doit être réalisée. Le plus souvent, dans ces situations, c'est un Scanner total-body qui est effectué.
- S'il existe un déficit neurologique, une imagerie du rachis total par CT Scan doit être réalisée.
- S'il s'agit d'un traumatisme à basse énergie mais avec des critères de sévérité présents, un CT du rachis total (car dans 20% des cas fractures à plusieurs niveaux) doit être réalisé.

  Critères de sévérité :

  - Chute > de 1m ou > 5 marches d'escaliers
  - Douleur élective à la palpation des apophyses épineuses et/ou de la zone inter-épineuse
  - Etat de conscience altéré (OH, intoxication,…)
  - Âge >60 ans
  - Ostéoporose connue
  - Antalgie mal contrôlée rendant la mobilisation impossible

- Dans les autres situations et en l'absence de critères de sévérité, il peut être indiqué de commencer par des RX standard, à compléter le cas échéant par un CT si des anomalies sont mises en évidence
- Si des lésions sont mises en évidence au CT, un avis spécialisé est demandé (Team rachis).

  cf. également protocole du RUG : https://www.urgences-ge.ch/protocoles

Ces recommandations ont été rédigées sur la base des documents suivants :

1. Algorithme « Critères de stabilisation du rachis ». Commission romandes de formation ambulancière (CORFA). Mise à jour 2019
2. Technique de soins immobilisation du rachis (préhospitalier). Département des urgences et département d'orthopédie-traumatologie, Réseau Hospitalier Neuchâtelois. 3.11.2019.
3. Procédure d'immobilisation du rachis aux urgences adultes. Département des urgences et département d'orthopédie-traumatologie, Réseau Hospitalier Neuchâtelois. Date d'application : 3 février 2020.
4. Moeri M, Rothenfluh DA, Laux C, Dominguez DE. Cervical spine clearance after blunt trauma : current state of the art. EFORT Open Rev 2020;5:253-259.
5. Ozainne F. & Billieux T. technique de retrait des moyens d'immobilisation du rachis. ESAMB, Avril 2004

Relecture du document : Dr. E. Tessitore, Dr. D. Dominguez (team rachis HUG)

Annexe N° 1 : Algorithme CORFA

Critères de stabilisation du rachis

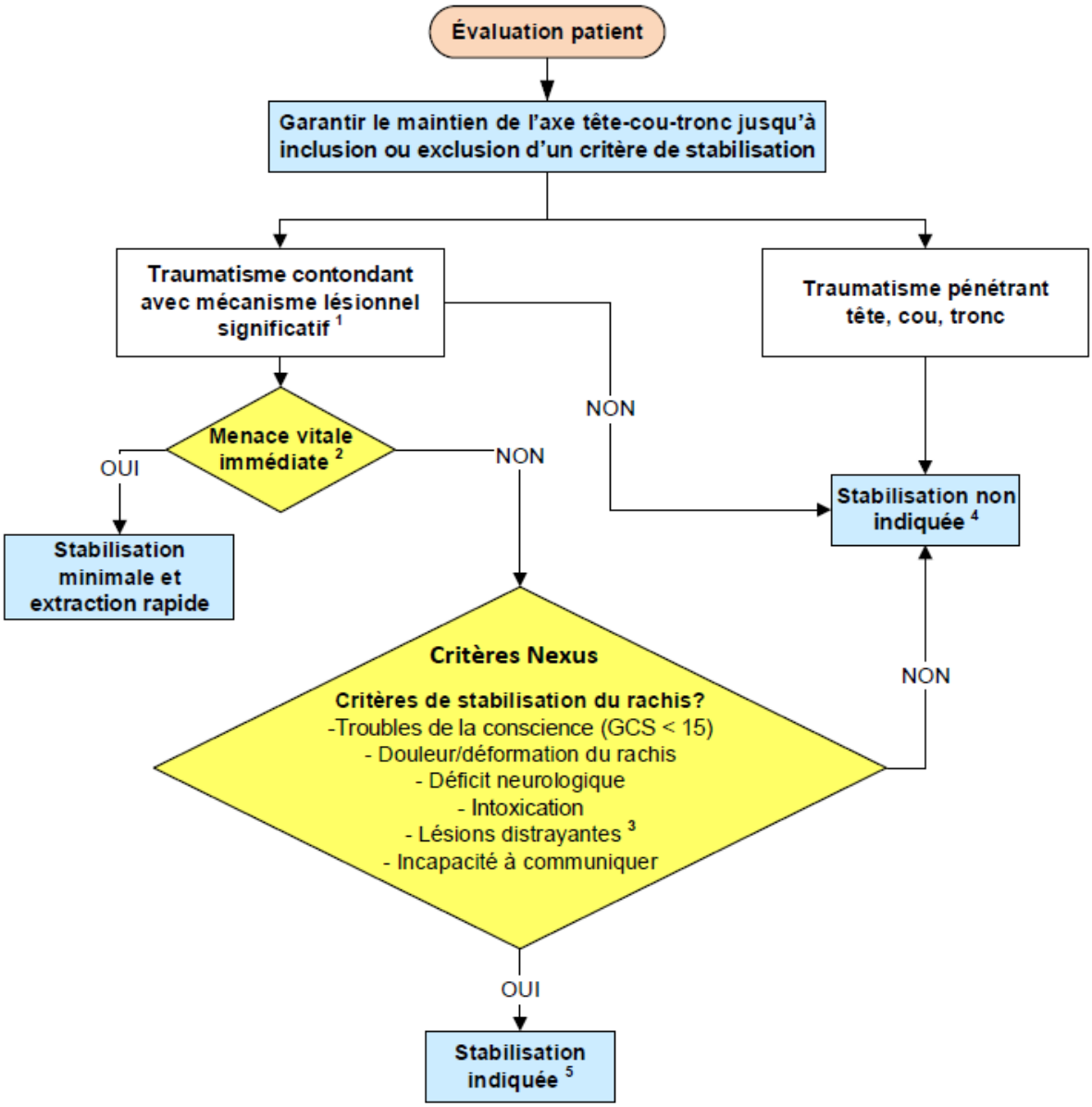

[1] **Mécanisme lésionnel significatif**: traumatisme dégageant une énergie suffisante pour produire une lésion du rachis. Exemples: impact violent de la tête, nuque, torse, pelvis, accélération ou décélération brutale, accident véhicule motorisé à moyenne/haute vitesse, éjection du véhicule, personne décédée dans le même véhicule. Piéton ou conducteur de 2 roues renversé ou impact à plus de 30 km/h, impliqué dans une explosion, chutes particulièrement chez une personne > 65 ans, plongeon en eaux peu profondes

[2] **Menace vitale immédiate:** VA compromises, FR < 10/min ou > 30/min, FC > 120/min, pouls radial absent, pas de réponse motrice à un ordre verbal.

[3] **Toute lésion ou douleur ayant le potentiel d'empêcher le patient d'apprécier l'intégrité de son rachis.** Ex. fracture des os longs, large lacération, blessure viscérale, dégantement, lésion par écrasement, large brûlure, etc.

[4] **La stabilisation est indiquée en cas de déficit neurologique avéré faisant suspecter une lésion médullaire.**

[5] Cf. annexes.

Attention: en cas de douleur du rachis, même si le mécanisme lésionnel ne parait pas significatif, une stabilisation du rachis est indiquée.

Ce protocole a été rédigé sur la base des protocoles d'enseignement corfa 5.0

Retour page 1

Annexe N° 2 : Critères NEXUS

Une immobilisation du rachis est indiquée tant qu'une lésion n'a pas pu être exclue par l'imagerie,
Sauf, si le patient **ne présente aucun** des critères suivants:

- Douleur cervicale médiane postérieure à la palpation
- Déficit neurologique focal
- Trouble de l'état de conscience (GCS < 15, désorientation)
- Intoxication
- Autre douleur susceptible de masquer une douleur cervicale

Hoffman et al. NEJM 2000; 343:94-99

Annexe N° 3 : Trauma Mattress ™

Lien vers la vidéo O:\00- LECTURE pour TOUS\01- NOUVEAUTES PAR THEMES\02- Matériel

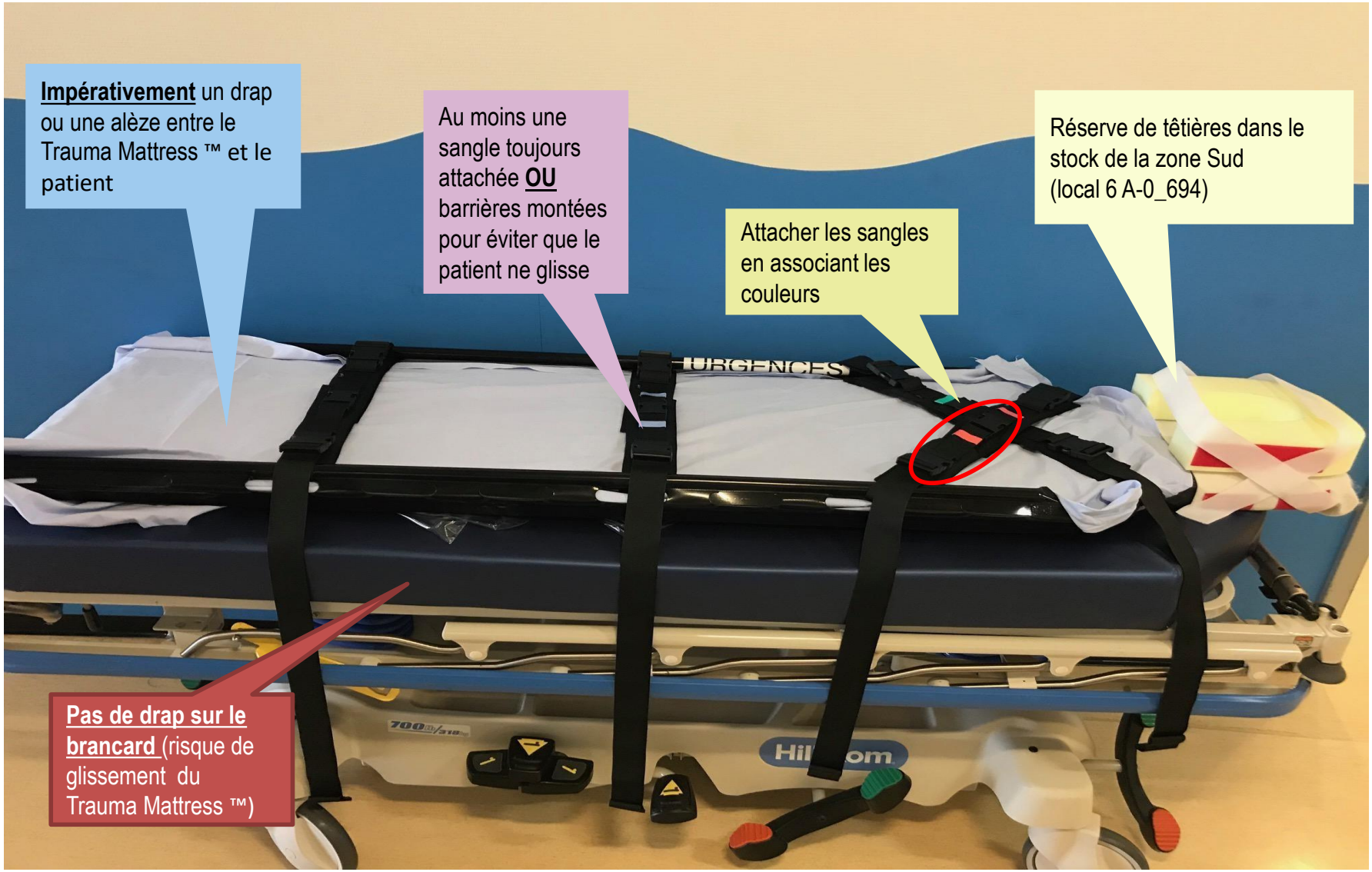

S.Arcis 15/06/2018/ revu par B. Villar le 11.03.2021

Retour page 1

Annexe N° 4 : Retrait de la planche

Le patient fixé à la planche est transféré du brancard des ambulanciers au brancard du SU (Trauma Matress™)

Enlever le dispositif de maintien de la tête en gardant la minerve en place, tout en procédant au maintien manuel de la tête.

Libérer les jambes et le bassin

Libérer le torse **en dernier**

Ne pas oublier de retirer les sangles du côté vers lequel on va tourner le patient

- Tourner le patient (3 personnes) et retirer la planche (4ème personne).
- Remettre le patient en décubitus dorsal

Source: Ozainne F. & Billieux T. technique de retrait des moyens d'immobilisation du rachis. ESAMB, Avril 2004

Retour page 1

Annexe N° 5 : prise en charge selon CCR

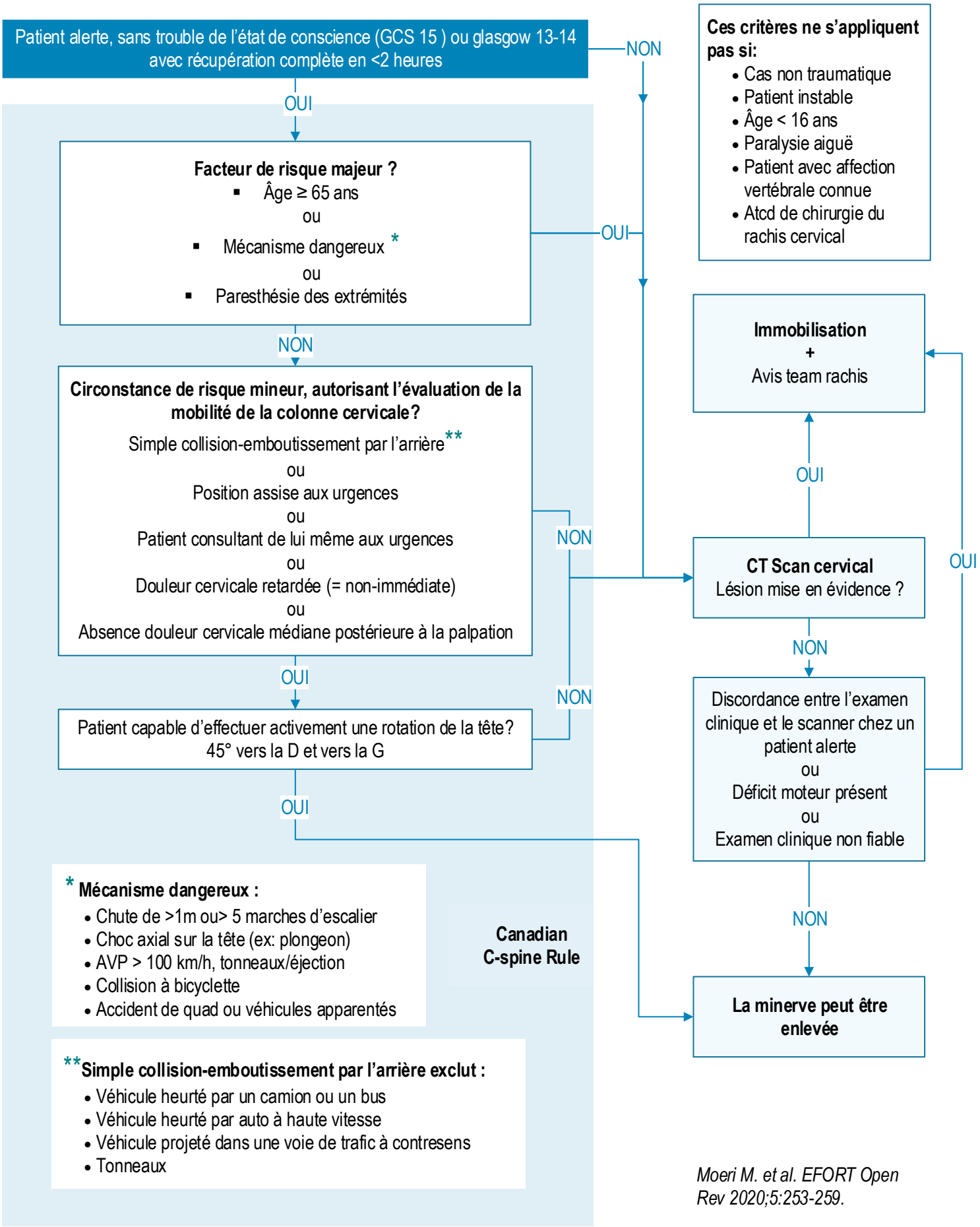

Moeri M. et al. EFORT Open Rev 2020;5:253-259.

Collier cervical semi-rigide **PRIM E41**

Retour page 3

Minerve semi-rigide en deux parties **Philly collar**

Minerve rigide

Retour P.1

Feuille-info patients

Hôpitaux Universitaires Genève

Rue Gabrielle-Perret-Gentil 4
CH – 1211 Genève 14

Instructions aux patients ou aux proches d'un patient ayant subi un traumatisme cervical

Département de médecine aigüe (DMA)
Service des Urgences

Professeur F. Sarasin
Médecin-chef du Service des urgences

Département de médecine de premier recours (DMPR)
SMPR-UUA

Professeur I. Guessous
Médecin-chef du SMPR-UUA

Madame, Mademoiselle, Monsieur,

Vous, votre proche, venez d'être victime d'un traumatisme cervical.

Les éléments de surveillance actuellement en notre possession permettent d'envisager un retour à domicile.
Toutefois, il nous est impossible d'être certain qu'il n'y aura pas de complication dans l'avenir. C'est la raison pour laquelle nous vous prions de prendre connaissance des instructions ci-dessous.

Dans les prochaines 48 heures, nous vous recommandons les principes de précaution suivants :

- **Évitez de consommer de l'alcool**
- **Évitez la conduite d'un véhicule**

Par ailleurs, si vous notez l'apparition d'un ou plusieurs de ces symptômes :

- **Douleurs importantes localisées et/ou aggravation de douleurs existantes**
- **Faiblesse au niveau d'un bras ou d'une jambe**
- **Trouble de la sensibilité d'un bras ou d'une jambe**
- **Impossibilité de bouger le cou ou de tourner la tête**
- **Maux de tête inhabituels**
- **Nausées ou vomissements**
- **Vertiges, troubles de l'équilibre, vision double**

➔ Prenez immédiatement contact avec votre médecin traitant ou avec le chirurgien-trieur de garde au Service des Urgences de l'Hôpital Cantonal.

Téléphone : 079 55 34 578, de jour comme de nuit.

Date : Nom et prénom du médecin :