

STOMATITE APHTEUSE RECIDIVANTE (SAR)

S. Sadfi Charbonnier 6.4.2011

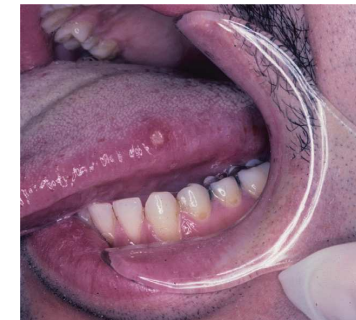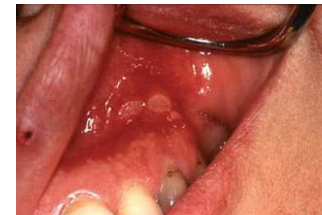Plan

- Cas Clinique
- Définition/Classification
- Epidémiologie/Etiologie ?
- Clinique
- DD
- Prise en charge (bilan/traitement)
- Conclusions

Cas Clinique

Kurde de 26 ans

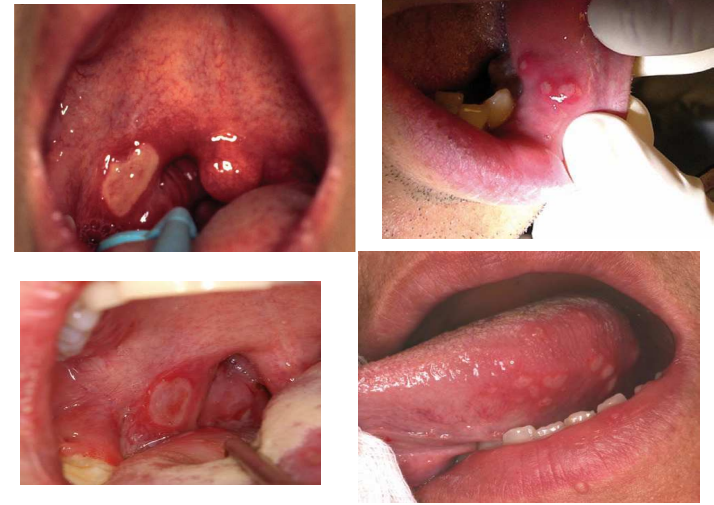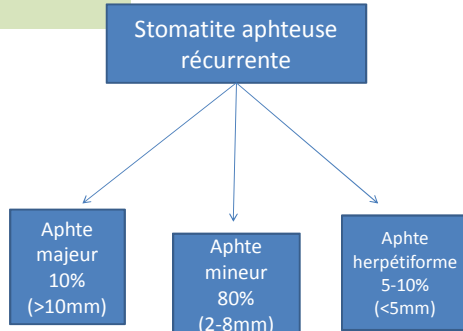
- ATCD: PTSD, dyspepsie, rosacée, ↓vit D, fibromes utérins
- III: sertaline 50 mg/jour, oméprazole 40 mg/j, Vit D 800UI/j
- MC + AA: aphtes récidivants; ø ulcérations OGE, ø diarrhées, ø plaintes articulaires, douloureux +
- Examen clinique: 3 aphtes env. 6mm
- Laboratoire: vitamine B12 100 pmol/l



Définition / Classification

Aphte vulgaire:
ulcération peu profonde muqueuse buccale; arrondie; fond jaune/gris halo inflammatoire

SAR:
aphte vulgaire récidivant
+
ø maladie systémique
+
début avant âge adulte



Scully C. Aphthous Ulceration. NEJM 2006 ;355:165-72
Messadi D, Younai F. Aphthous Ulcers. Dermatologic Therapy, vol.3, 2010:281-290

Epidémiologie

- Atteinte récurrente la + fréquente muqueuse buccale
- Incidence 10 – **20%** population (→ 50-60% étudiants!)
- Prévalence 1% (NHANES III)
- Apparition enfance/adolescence
- Rémission spontanée vers 3^{ème} décade
- AF + 30-40% cas
- Non fumeur/race blanche/milieux favorisés/F?
- Etiologie inconnue (génétique/immunitaire)

Clinique

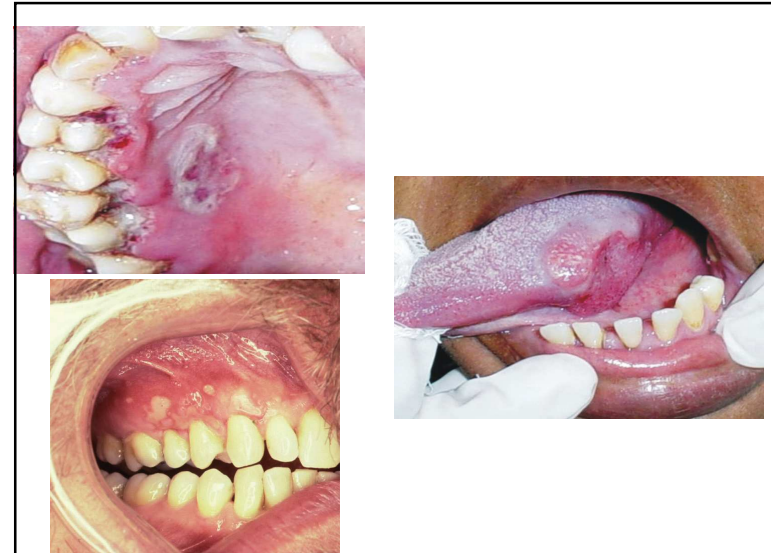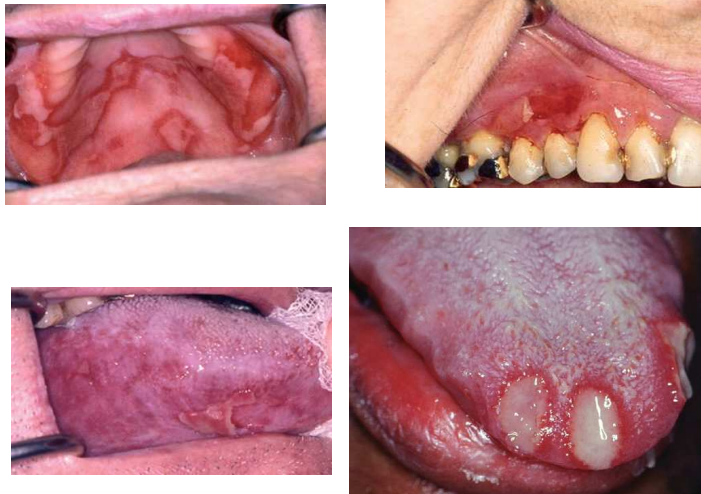
- Localisation: muqueuse non kératinisée (joue/vestibule/face ventrale et latérale langue/ piliers)
- 1-5 ulcères par poussée
- Phase prodromale fréquente
- Douleur/altération fonctions orales
- Durée 8-15jours (majeurs → 6 semaines)
- Récurrence ++ (semaines/mois)
- Rémission spontanée vers 3^{ème} décade

Facteurs Favorisants

- Stress
- Trauma mécanique (morsures/dentiste/prothèses); thermique
- Carence fer/vitamine groupe B (1,2,6,9,**12**) /zinc
- Cessation du tabac
- Intolérances alimentaires (produits laitiers/agrumes/noix/chocolat/ananas/tomates...)
- Conservateurs (acide benzoic)
- Dentifrices
- Xérostomie
- Hormonaux
- Médicaments (alendronate/bbloqueurs/ AINS/ aspirine/nicorandil)
- Cocaine

Diagnostic Différentiel

- Aphthous like ulcers
 - Behçet, MICI, HIV , maladie coéliquaue
- Dermatologique (+ chronique, ulcérations moins régulières) :
 - Lichen plan
 - Maladies bulleuses
 - Erythème polymorphe
- Infectieux:
 - HSV/Coxsackie/EBV/CMV
 - syphilis 1^o, gono, leishmaniose, mycobactéries, mycose
 - ANUG
- Néoplasies
- Médicaments
- Fièvres périodiques



Prise en charge

- Bilan biologique pour SAR ?
diagnostique claire (critères SAR + pas arguments cliniques maladie systémique)
 - Pas de bilan biologique
 - FSC/vitamine B12/acide folique/bilan ferrique
- Quand adresser spécialiste/élargir bilan:
 - Début tardif
 - Durée > 3 semaines
 - Symptômes/signes systémiques → importance de la clinique!

Prise en charge

- Non pharmacologique
 - Rassurer le malade
 - Eliminer FF
- Pharmacologique
 1. **Chlorhexidine** bain bouche ou gel : diminution douleur liée ulcérations et la durée (gel). Pas effet sur la récurrence
 - Collu-blache® spray
 - Collunosol®-N spray
 - Chlorhexamed® (gel 1%, solution 0.1% ou 0.2%)
 - Corsodyl® solution ou gel
 EI: coloration brunâtre dents et nausées

Prise en charge

2. **Corticostéroïdes topiques** : diminution douleur et accélère guérison. Pas effet sur la récurrence
 - Triamcinolone acétonide : Kenacort® A Orabase® (0.1%) pâte
 - Clobétasol 0.05% : Dermovate® crème
 - Betaméthasone cp hydrosolubles 0.5 mg (Betnesol®) avec 15 ml eau → bain bouche
 - Spray cortico-stéroïdes (fluticasone pex) 3x/j sur ulcère
 - EI: pas reportés , discuter rajouter nystatine si traitements fréquents
 3. **Lidocaïne gel/spray 2%**
 - Deaftol® (spray, Xylocain gel / spray 2%)
 - Collunosol®-N spray
 4. **Analgsiques locaux**: benzydamine hydrochloride
 - Bucco-Tantum® cp ou solution à gargariser
- Quijano D, Rodriguez M. Topical Corticosteroids in Recurrent Aphthous Stomatitis. Systematic Review. Acta Otorinolaringol. Esp. 2008;59(6): 298-307

Prise en charge

5. **Tetracycline** (pas évidence claire)
6. **Carbenoxolone** gel / bain bouche : ↓ douleur +/- ↓ nouveaux ulcères
7. **Vitamine B12**??
8. **Cautérisation**: nitrate argent 1-2%; peroxyde hydrogène
9. **Autres**: laser; sucralfate; vitamine C; acide aminosalicylique; camomille; blanc œuf;
10. **Pour spécialistes** : corticostéroïdes pos; thalidomide; colchicine; dapsone; anti-TNFs...

Conclusions

- SAR → maladie ulcéreuse la plus fréquente de la cavité buccale
- Etiologie toujours incertaine
- Identifier SAR autres atteintes
- Si début tardif ou autres signes systémiques chercher cause secondaire / référer spécialiste
- Prise en charge repose sur :
 - élimination des facteurs favorisants si possible (+/- petit bilan biologique ?)
 - traitement symptomatique : pour le MPR corticostéroïdes topiques +/- chlorhexidine

Références

- [Scully C. Aphthous Ulceration. NEJM 2006 ;355:165-72](#)
- [Madrid C, Jaques B, Bouferrache K, Broome M. Aphthes récidivants: comment faire face? Rev Med Suisse 2010;6:1871-7](#)
- [Messadi D, Younqi F. Aphthous Ulcers. Dermatologic Therapy, vol.3, 2010:281-290](#)
- [Talacko AA, Gordon AK, Aldred MJ. The patient with recurrent oral ulceration. Australian Dental Journal 2010;55:14-22](#)
- [Chattopadhyay A, Shetty K. Recurrent Aphthous Stomatitis. Otolaryngol Clin N Am 44\(2011\):79-88](#)
- [Munoz-corcuera M, Esparza-Gomez M. Oral Ulcers: clinical aspects: a tool for dermatologists. Clinical and Experimental Dermatology,34: 289-94](#)
- [Vucicevic Boras V, Savage NW. Recurrent aphthous ulcerative disease: presentation and management Australian Dental Journal 2007;52 \(1\): 10-15](#)
- [Carneiro Leao J, Barbosa Gomes V, Porter S. Ulcerative lesions of the mouth: an update for the general medical practitioner. CLINICS 2007; 62\(6\): 769-80](#)
- [Volkov I, Rudoy I, Press Y. Effectiveness of vitamine B12 in treating recurrent aphthous stomatitis: a randomized , double blind, placebo-controlled trial. J Am Board Fam Med. 2009 Jan-Feb;22\(1\):9-16](#)
- [Quijano D, Rodriguez M .Topical Corticosteroids in Recurrent Aphthous Stomatitis. Systematic Review. Acta Otorrinolaringol. Esp. 2008;59\(6\): 298-307](#)
- [Piskin S, Sayan C. Serum Iron, ferritin, folic acid and vitamine B12 levels in recurrent aphthous stomatitis. JEADV\(2002\)16, 66-67](#)